Aus dem zahnärztlichen Institut der Universität Breslau
(Direktor: Professor Dr. Euler).

Über die Indikation und Durchführung von Bißänderuugen im Rahmen der zahnärztlichen Prothetik.

Inaugural-Dissertation

zur Erlangung

der Würde eines Doktors der Zahnheilkunde

bei der

Hohen Medizinischen Fakultät

der

Schlesischen Friedrich-Wilhelms-Universität zu Breslau

vorgelegt von

Zahnarzt Felix Ascher.

BRESLAU 1930.

R. UNIV.
BIBLIOTHEEK
LEIDEN

Gedruckt mit Genehmigung der medizinischen Fakultät
der Universität Breslau.

I. Referent: Professor Dr. Greve.
II. Referent: Professor Dr. Euler.

Meinen lieben Eltern in Dankbarkeit gewidmet.

Das Vorhandensein normaler Bißverhältnisse bedingt einen harmonischen Gesichtsausdruck und nimmt entscheidenden Einfluß auf die Gesamtfunktionen des Körpers. Jede durch endogene — aus der Entwickelung heraus bedingte — oder durch exogene Faktoren erst später ausgebildete Anomalie der Kiefer- und Zahnstellung macht sich im Gesichtsausdruck bemerkbar, beeinträchtigt die Kaufunktion und hat damit eine Herabsetzung bezw. Aufhebung der Möglichkeit der Nahrungszerkleinerung im Gefolge.

Sobald normale Bißverhältnisse vorliegen, können wir wahrnehmen, daß die Lippen harmonisch gestaltet sind, daß die Nasolabialfalten so erscheinen, daß das Gesicht eine gewisse Weichheit erhält. Haben wir es aber mit solchen nicht zu tun, und liegt unternormale Bißhöhe vor, so bekommen wir dicke, wulstige mehr oder minder zusammengepreßte Lippen und deutlich hervortretende Nasolabialfalten zu Gesicht. Durch geeignete Maßnahmen können wir bei Aufhebung dieser Bißanomalien eine Verschönerung des Gesichtsausdruckes erreichen, die sich im äußeren Mundgebiet kund gibt, wozu ich Lippen und Kinn hinzurechne. Die Harmonie des Gesichtsausdruckes erhalten wir aber nicht durch Verschönerung der Zahnreihen, sondern sie ist durch die Lippenlage bedingt. Diese steht wiederum in unmittelbarem Zusammenhang mit der Bißhöhe; während also vorher dicke, wulstige Lippen vorlagen, erreichen wir durch eine Bißerhöhung den harmonischen Schluß der Lippen. Das Lippenrot zeigt sich dann in normaler Ausdehnung. Am besten lassen sich diese Verhältnisse bei Vergleich zwischen einem jugendlichen und einem senilen Gesicht erkennen. Bei ersterem erscheinen die Lippen harmonisch geformt, die Nasolabialfalten nicht deutlich ausgeprägt, weil Lippen und Wangen in der meist vollständig vorhandenen Zahnreihe eine Stütze finden. Das Gegenteil haben wir bei dem senilen Gesicht. Die Lippen sind eingesunken infolge Fehlens einer Zahnreihe und eines gut ausgeprägten Alveolarfortsatzes, die Nasolabialfalten und besonders das Kinn treten deutlich hervor.

Abgesehen von diesem Bild, das die Schlußbißstellung uns bietet, können wir in stark lückenhaften Gebissen häufig solche

von nervösen Kieferbewegungen bei Ausübung des Kaugeschäftes sehen. Exogene Faktoren, wobei ich besonders an Zahnverlust und Abkauung denke, die eine Störung der normalen Bißverhältnisse hervorgerufen haben, führen zu abnormen Mund- und Kieferstellungen in der Weise, wie die anormale Stellung und der Zustand der Zähne ein Bewegen und fortwährendes Abschleifen der Zähne nach einer Richtung hin es erlauben. Schiefe Mund- und schiefe Kieferstellung gelangen zur Beobachtung, ferner ein nervöses Bewegen der Kiefer nach der Seite hin, wo noch Zähne vorhanden sind, die das ganze Kaugeschäft notdürftig aufrecht erhalten müssen. Das nervöse Zustandsbild setzt von dem Augenblick ein, wo infolge Zahnverlust die beiden Zahnreihen sich nicht mehr gegenseitig abstützen, also nicht mehr fixiert sind, was durch das Ineinandergreifen der Kauflächen, worunter wir das Höckerrelief bei Molaren und Prämolaren verstehen, geschieht. Sind solche nicht mehr vorhanden, dann müssen die Zahnreihen aneinander abgleiten, und aus dem Bestreben heraus, sie in der alten Stellung zu halten, bezw. sie wieder dahin zurückzubringen, resultieren die nervösen Kieferbewegungen. Sie stehen in direktem Zusammenhang mit der Bißlage. Diese ist zwar im Munde noch fixiert, wenn zwei Gegenzähne mit ausgeprägten Kauflächen vorhanden sind, da die untere Zahnreihe gegenüber der oberen noch durch die beiden Kiefergelenke abgestützt wird. Antagonisten dieser Art sind in einem verstümmelten Gebiß aber relativ selten, jedenfalls gegenüber der Häufigkeit des Vorhandenseins der oberen und unteren Front, da erfahrungsgemäß die Milchzähne eher als die Schneidezähne verloren gehen. Letztere geben aber den Zahnreihen nicht mehr den sicheren Halt und somit ergibt sich auch hieraus die Erklärung für die Häufigkeit des nervösen Zustandsbildes.

Diese Erscheinung wird letzten Endes durch die freie Beweglichkeit des Kiefergelenkes ermöglicht. Die Fähigkeit des Gelenkes ist auf die Tatsache zurückzuführen, daß das Kapitulum mandibulae mit der zum Schädel gehörigen Gelenkkapsel durch leicht dehnbares Muskel- und Bindegewebe verbunden ist. Im lückenhaften Gebiß wird nun das Gelenk unbewußt seine Bahnen derart ändern, daß die noch vorhandenen natür-

lichen Zähne für das Kaugeschäft am zweckmäßigsten ausgenutzt werden können. Durch diese anormale Kaubewegungsrichtung müssen die Zähne schneller zerstört oder gelockert werden infolge Abrasionen und Überlastung und sie muß zu einer allmählichen Vernichtung des natürlichen Gebisses führen. Deshalb müssen wir die Tatsache der freien Beweglichkeit der Kiefergelenke umgekehrt derart ausnutzen, daß wir es bewußt in Bahnen zurückführen, bei denen die natürlichen Zähne und der geschaffene Zahnersatz in Artikulation treten können und die beiden Zahnreihen in der Schlußbißstellung einen Ruhepunkt erhalten.

Der gepreßte Gesichtsausdruck in der Schlußbißstellung und die nervösen Kieferbewegungen während des Kauaktes wären erst sekundär in Betracht zu ziehen, wenn sie keine Begleiterscheinungen der herabgeminderten bezw. vollständig aufgehobenen Kaufunktion wären. Mit anderen Worten, die Herabsetzung der Kaufunktion ist das Primäre, die Einstellung der Mundpartien das Sekundäre. Für den Prothetiker steht bei allen Erwägungen, die der Förderung der Kaufunktion obenan, denn die Verbesserung der Nahrungsaufnahme ist für die Verdauung und damit für den Gesamtorganismus von allergrößter Bedeutung. Sie wird durch volle Ausnutzung aller Kauflächen und Schneiden erreicht. Die Verdauung ist umso besser, je idealer es den Zähnen und der Kiefermuskulatur gelingt, die Nahrung zu zerkleinern und zu zerfasern und sie so in möglichst feinem Zustand dem Verdauungstraktus zuzuführen. Die Zerkleinerung geschieht durch Abbeiß- und Mahlbewegungen, die ihrerseits wieder durch die beiden Kiefergelenke und die Kiefermuskulatur ermöglicht werden. Diese Bewegungen werden unter dem Namen Artikulationsbewegungen zusammengefaßt. Damit die Zähne die Ausführung derartiger Bewegungen nicht hemmen, müssen sie so aufgestellt sein, daß sie zusammen mit dem sie tragenden Knochen das „Artikulationsgleichgewicht" aufrecht erhalten. Letzteres ist nach Godon von drei Faktoren abhängig, 1. der Kieferartikulation, 2. der Artikulation der Zahnreihen und 3. Artikulation der Zähne. Wenn wir uns noch anders ausdrücken wollen, müssen wir sagen: das Artikulationsgleichgewicht hängt ab von der Bewegung im Kiefergelenk, von den

Bewegungen, welche die beiden Zahnreihen gegeneinander ausführen, von den Bewegungen der Zähne in den dazugehörigen Alveolen und ihre Berührungsartikulation — nach mesial und distal — untereinander. Es muß vollständige Übereinstimmung zwischen den drei Artikulationen herrschen, wenn das Kaugeschäft in idealer Weise besorgt werden soll.

Bei den meisten Patienten finden wir die Stellung der beiden Kiefer derart, daß die Zähne des Oberkiefers im Frontzahngebiet — Schneide- und Eckzähne — über die des Unterkiefers in einer Stärke von 1 bis 2 mm hinübergreifen. Die Zähne treffen also mit ihren Schneiden in der Mehrzahl der Fälle nicht genau aufeinander, sondern sie gleiten, nachdem sie Kontakt erhalten haben, noch etwas aneinander entlang. Die Schneiden sind also etwas gegeneinander versetzt. Dieses Verhältnis begegnet uns nicht nur bei den Frontzähnen, sondern auch bei den Höckern der Backen- und Mahlzähne.

Die homologen Höcker der oberen und unteren Seitenzähne sind in sagittaler Richtung gegeneinander so verschoben, daß die oberen distal von den unteren stehen. Der Grund hierfür ist in der größeren Breitenausdehnung der oberen Schneidezähne zu suchen. Als Normalstand haben wir also zu betrachten, daß vom oberen Eckzahn ab die ganze obere Zahnreihe um eine Höckerbreite nach distal verschoben ist, daß der obere Eckzahn in die Lücke zwischen unteren Eckzahn und erstem Backenzahn eingreift und daß die bukkalen Höcker der oberen Mahlzähne die gleichen der unteren umfassen, sodaß die bukkalen Höcker der unteren Molaren in die Längsfurchen der oberen Zähne eingreifen.

Bei geschlossener Zahnreihe dient uns infolgedessen zur Feststellung der normalen Stellung der Zähne und der normalen Bißhöhe die Einstellung der Sechsjahrmolaren zueinander. Sie muß derart sein, daß der mesiobukkale Höcker des oberen Sechsjahrmolaren zwischen die beiden bukkalen Höcker des unteren eingreift.

Bedarf ein Patient mit solchen normalen Bißverhältnissen unserer prothetischen Behandlung, so werden wir unter jeden Umständen, wenn wir zur Anfertigung von Zahnersatz gezwungen sind, die bestehenden Bißverhältnisse beibehalten, um dadurch

vom kaufunktionellen und kosmetischen Standpunkt das bestmöglichste Resultat zu erzielen. Aus technischen Gründen werden wir in solchen Fällen nicht in die Lage kommen, irgend etwas bezüglich der Bißverhältnisse zu ändern. Anders liegen jedoch die Dinge, wenn wir in einem schon relativ stark verstümmelten Gebiß Zahnersatz anfertigen müssen, denn in solchen Fällen werden wir in mehr oder minder starkem Maße ausgeprägt Abweichungen in der normalen Stellung der Kiefer zueinander finden. Aber auch hier werden wir bemüht sein, die bestehenden — wenn auch nicht normalen — Bißverhältnisse beizubehalten, vorausgesetzt, daß sich durch diese Bißart nicht irgendwelche Schädigungen in Bezug auf die Zähne, Zahnumgebung und Gesamtorganismus ergeben, denn der Patient hat gelernt, auch bei diesen anormalen Bißverhältnissen die Kau- und Sprachfunktion in relativ guter Weise auszuführen. Trotzdem gibt es eine Reihe von Fällen, wo durch Anfertigung von Zahnersatz eine Beibehaltung der vorhandenen Bißverhältnisse nicht möglich ist. Betrachten wir diese Dinge näher, so werden wir in erster Linie drei Ursachen hierfür feststellen müssen. Einmal ist es aus rein technischen Gründen bei Herstellung von Zahnersatz nicht möglich, die bestehende Stellung der Kiefer zueinander beizubehalten. sei es nun, daß bei starkem Überbiß der Front der Raum für eine Kautschuk- bezw. Goldplatte zu gering ist, oder aber ein einzeln zu ersetzender Zahn an einer oberen Platte keine genügend starke Verankerung finden kann. Es lassen sich hierfür noch eine große Zahl von Beispielen anführen, auf die wir später eingehen werden. Als zweiter Punkt, der zu einer Bißänderung aus prothetischen Gründen zwingt, kommt die Tatsache in Betracht, daß sehr wohl die technische Durchführung des Ersatzes möglich ist, aber keine ideale Ausnutzung der Prothese vor allem in kaufunktioneller Hinsicht stattfinden kann, mag auch der kosmetische Erfolg befriedigend sein. Ich brauche hierbei nur an den stark welligen Verlauf der Okklusionsebene besonders im Bereich der Backen- und Mahlzähne nach Anfertigung eines Ersatzes, meist bedingt durch fächerförmiges Ineinandergreifen der noch vorhandenen Zähne zu erinnern. Wir können zwar durch Zahnersatz die Lücken verschließen, wohl auch eine annähernde Okklusion schaffen, nicht aber die unbe-

dingt notwendige Artikulation, bei welcher die eigentliche Nahrungszerkleinerung stattfindet. In solchem Falle Zahnersatz herzustellen, wird im günstigsten Falle der Kosmetik dienen. Für die Verbesserung der Kaufunktion würde ein solches Vorgehen gar keinen Erfolg haben, wenn es uns mit Hilfe unserer Maßnahmen nicht gelingt, eine einheitliche Kauebene zu erhalten entweder unter Wahrung der vorhandenen Bißhöhe oder Änderung derselben. Endlich ist noch an die dritte Möglichkeit zu denken, wo wir allerdings weniger aus prothetischen als vielmehr aus prophylaktischen Gründen eine Bißänderung vornehmen müssen. Ich denke hierbei an stark im Überbiß stehende Kiefer, wo es bei vollständig erhaltenen Zahnreihen zu pathologischen Veränderungen der Hartsubstanzen der Zähne und im Periodontium kommt bezw. schon gekommen ist. Ehe wir noch auf Grund dieser Einteilung näher auf diese Dinge zu sprechen kommen, wollen wir uns erst kurz über die Aetiologie der Bißänderungen klar werden, wie sie, für Punkt 1 und 2, also für das lückenhafte Gebiß zutrifft.

Hierbei spielt der pathologische Kaudruck die Hauptrolle. Wir gehen von der Aufgabe aus, Zahnersatz in einem lückenhaften Gebiß anfertigen zu müssen, dessen Unterbringung infolge beschränkter Raumverhältnisse Schwierigkeiten bereitet. Dieser Raummangel ist in der Mehrzahl der Fälle als das Ergebnis der Wirkung des pathologischen Kaudrucks aufzufassen. Unter pathologischem Kaudruck verstehen wir die erhöhte Inanspruchnahme der Hartsubstanzen der Zähne und ihres Periodontiums durch den Kauakt. Solange wir es noch mit einem lückenlosen Gebiß zu tun haben, hält sich der auf den einzelnen Zahn entfallende Kaudruck in der Regel in physiologischen Grenzen d. h. er wird keine Schädigungen für den einzelnen Zahn, seinen Halteapparat und den Kieferknochen auslösen, da er sich gleichmäßig auf alle vorhandenen sich gegenseitig abstützenden Zähne verteilt. Anders dagegen ist die Wirkung des Kaudrucks im lückenhaften Gebiß, bei dem die Kontinuität des Zahnbogens nicht mehr gewahrt ist. Der Kaudruck, der sich im lückenlosen Gebiß auf die geschlossenen Zahnreihen in ganzer Ausdehnung verteilt, beschränkt sich im verstümmelten Gebiß auf eine kleinere Fläche und führt selbstverständlich zu einer

dem Verlust der Kaufläche entsprechenden höheren Belastung der noch vorhandenen natürlichen Zähne. Die Wirkung des pathologischen Kaudrucks ist direkt proportional der Verringerung des Kauflächenkomplexes. Sie wird umso größer werden, je kleiner der Komplex durch Zahnverlust wird. Wir zerlegen nun den Kaudruck in nach drei Richtungen wirkende Kräfte, in eine sagittale, transversale und vertikale Kaudruckkomponente. Die sagittal gerichtete Kraft führt Seitenzähne zur Verlagerung und Kippung sobald sie neben einer Lücke stehen, die transversale birgt besondere Gefahren für die Frontzähne insofern als sie die Schneidezähne nach der bestehenden Lücke zu hin verdrängt, je nach der vorherrschenden Richtung der Frontzähne —. Die vertikale Komponente wirkt sich natürlich in der Längsachse der Zähne aus. Ihre Wirkung besteht darin, daß es bei den von ihr betroffenen Zähnen um die Wurzelspitzen und ihrer weiteren Umgebung zu Druckatrophien kommt und die Zähne daher gegen die Kauebene verkürzt erscheinen; oder aber sie zeigt sich in Gestalt stärkerer Abnutzung der Hartsubstanzen in Verbindung mit den horizontalen Komponenten.

An einigen Beispielen von lückenhaften Gebissen wollen wir die Wirkungsweise der verschiedenen Komponenten des pathologischen Kaudruckes untersuchen und sehen, wie sie zu einer Änderung der Bißlage auf der Grundlage einer Bißsenkung geführt hat. Letztere kann so hochgradig werden, daß die Unterbringung eines Zahnersatzes eine Bißsperrung für die natürlichen Zähne herbeiführen wird. An den folgenden Beispielen werden wir sehen, daß sich in manchen Gebissen mitunter die sagittale, mitunter die transversale bezw. die vertikale Kaukraft besonders stark ausgewirkt hat. Es hängt dann von der Anzahl und Stellung der natürlichen vorhandenen Zähne ab, welche der 3 Komponenten die Oberhand gewinnt.

Am Schluß meiner Arbeit wird in Figur 1 das Bild eines Gebisses gezeigt, an Hand dessen ich die einzelnen therapeutischen Möglichkeiten der Wiederherstellung der Kaufunktionen geschildert habe. An dieser Stelle will ich auf die Aetiologie dieser pathologischen Bißlage näher eingehen. Aus dem Zahnschema $\frac{8543 \mid 35}{8321 \mid 123}$ ist Anzahl und Stellung der natürlichen Zähne ersichtlich. An diesem Gebiß hat sich vorwiegend die vertikale

Kaudruckkomponente ausgewirkt. Dadurch, daß nur eine beschränkte Anzahl von Zähnen vorhanden ist, und von dieser wiederum noch eine Reihe von Kaueinheiten für die Besorgung des Kaugeschäftes nicht herangezogen werden können, weil sie antagonistenlos sind, sind die wenigen Antagonisten sehr stark überlastet. Rechter oberer und unter Weisheitszahn sind durch den anwirkenden Unterkiefer zum Teil in ihre Alveolen versenkt worden, z. T. stellen wir starke Abrasio und Kippung fest Es ist dadurch eine Senkung des Bisses eingetreten, welche durch die starken Eckzähne nicht aufgehalten werden konnte. $\frac{3 \mid 3}{}$ stehen im Scherenbiß zu der unteren Front. Infolge dieser Stellung setzt der durch den Zahnverlust verstärkte vertikale Kaudruck spitzwinkeling zu der Längsachse der Eckzähne an, und ihre lingualen Flächen bieten ihm einen günstigen Angriffspunkt. Die Wirkung der nach vorn drückenden Kraft zeigt sich in dem labialen Ausweichen von $\frac{3 \mid 3}{}$. Unter solchen Umständen werden natürlich die sagittalen Kräfte, wie sie durch Abbeißbewegungen ausgelöst werden, besonders zur Entfaltung gelangen. Wenn wir es auch bei den Eckzähnen mit einer besonders starken Wurzel — und mit einer stärker entwickelten labialen Alveolenwand im Verhältnis zu den übrigen Frontzähnen zu tun haben, so kann letztere jedoch auf die Dauer den einwirkenden Druckkräften nicht standhalten. Der Widerstand des Knochens ist nach einiger Zeit erschöpft. Es kommt zur Druckatrophie, die von der labial-zervikalen Alveolenwand ihren Ausgang nimmt derart, daß unter gleichzeitigem Zurückweichen des Zahnfleisches ein Teil des Zahnhalses freiliegt, wie es in Figur 1 zu beobachten ist. Durch die Einwirkung der Kaudruckkräfte haben sich die beiden Kiefer so stark genähert, daß die Unterbringung des Zahnersatzes infolge Raummangel auf Schwierigkeiten stieß, wenn durch den Zahnersatz der Biß nicht gesperrt werden soll, wodurch die Eckzähne außer Aktion gestellt würden. In welcher Weise dieses Problem gelöst werden kann, wollen wir am Schluß meiner Arbeit erörtern.

Im folgenden Beispiel sehen wir ebenfalls die Wirkung des pathologischen Kaudrucks, die zu einer derartigen Bißsenkung führte, daß die Unterbringung eines Zahnersatzes unmöglich wurde. Das Zahnschema $\frac{8\ \ 5321 \mid 123\ \ 78}{54321 \mid 1234\ \ 8}$ ergibt Anzahl und

Zahnstellung. Auch hier hat sich der vertikale Kaudruck besonders stark ausgeprägt. Die Antagonisten-Seitenzähne sind stark abgenutzt z. T. gekippt, z. T. wieder ist es zu Druckatrophien in der Längsachse der Zähne gekommen, sodaß sie verkürzt erscheinen. Dadurch ist eine Bißsenkung eingetreten. Die sonst geschlossene Front konnte sie nicht aufhalten. Die vertikale Kaudruckkomponente und ebenso die sagittal gerichtete Kaukraft haben die im Scherenbiß stehenden oberen Frontzähne in eine Stellung gedrängt, die mit den gespreizten Fingern einer Hand vergleichbar wäre. Es hat also eine Bißsenkung stattgefunden, die es unmöglich machte einen Zahnersatz unterzubringen.

In Figur 2 am Schluß meiner Arbeit finden wir im Gegensatz zu den vorher erwähnten Beispielen nicht ein Heraustreten der oberen Front als Wirkung des pathologischen Kaudrucks, sondern vielmehr eine Zurückdrängung der unteren Front, die sich in der ineinandergeschobenen Stellung der unteren Frontzähne äußert. Das Zahnschema besagt folgendes: $\frac{8\ 5\ 321\ |\ 1\ 3\ 78}{454321\ |\ 123436}$. Die Frontzähne stehen im Scherenbiß. Die oberen Schneidezähne sind nach oral gekippt, ihre labiale Alveolenwand ist stark entwickelt. Die vertikale Kaudruckkomponente hat $\frac{5|}{5|}$ z. T. unter Entstehung von Druckatrophie in die Alveolen versenkt, auch Abkauungserscheinungen sind an diesen Zähnen zu beobachten. Eine Bißsenkung hat stattgefunden, die aufzuhalten die ganze Front nicht imstande war. Der vertikale Kaudruck und die sagittale Komponente müssen eine Front überlasten und sie zum Ausweichen veranlassen. Entweder die obere oder die untere Front muß den einwirkenden Kräften nachgeben. Das wird diejenige sein, deren den Druckkräften ausgesetzte Alveolenwand weniger widerstandsfähig ist, als die des Gegenkiefers. Bei der Beschreibung des vorliegenden Falles habe ich erwähnt, daß die labialen oberen Alveolenwände sehr stark infolge der Oral-Kippung der oberen Schneidezähne entwickelt sind. Infolgedessen ist in diesem Fall die orale Alveolenwand der unteren Schneidezähne die schwächere. Die Letztere ist es also, die den Druckkräften nachgibt. Es liegen bei diesem Gebiß gerade die umgekehrten Verhältnisse vor, wie bei den vorher beschriebenen Fällen. Dadurch, daß die oberen Schneidezähne nach oral ge-

neigt sind, erhalten sie maßgebenden Einfluß auf die Auswirkung der Kaudruckkräfte, die von der Kiefermuskulatur auf die oberen Frontzähne übermittelt werden. Die Stellung der unteren Schneidezähne bietet günstige Angriffsflächen für dieselben. Die orale Alveolenwand der unteren Front ist wie wir festgestellt haben, relativ dünn, wird also infolge geringerer Widerstandskraft dem Belastungsdruck, der von der oberen auf die untere Front entfaltet wird, nachgeben und die unteren Scheidezähne oralwärts verdrängen lassen unter Einwirkung von Kräften, die sich aus der spitzwinkelig zu der Längsachse der unteren Schneidezähne angreifenden Kaudruckkomponente und der sagittal gerichteten Kraft zusammensetzt. So sehen wir als Wirkung dieser Komponenten starke Abrasionen an den labialen Flächen der unteren Frontzähne und eine Verdrängung der ganzen unteren Front nach oral. Hier stellen wir aber im Gegensatz zu den vorher erwähnten Beispielen keine Spreizung der Schneidezähne fest, sondern das Gegenteil, die Zähne erscheinen ineinandergeschoben deshalb, weil die eine Kurve beschreibende untere Front im Laufe der Zeit eingedrückt wurde. Die Bißsenkung ist vollendet. Die Kiefer haben sich derart genähert, daß der Ersatz für den linken kleinen Schneidezahn unmöglich geworden ist, wenn wir nicht eine Bißänderung vornehmen.

Den im Scherenbiß stehenden bisher geschilderten Fällen stehen, was die Auswirkung der verschiedenen pathologischen Kaudruckkomponenten anbetrifft, grundsätzlich die im Kopf- oder Zangenbiß stehenden Gebisse gegenüber. Die Zähne in solcher Stellung bieten den gefährlichen horizontalen Kaudruckkräften keine oder nur mäßige Angriffspunkte. Deshalb sind sie auch in ihrer Stellung viel konstanter. Der verstärkte pathologische Kaudruck zeigt sich hier in starken Abrasionen und mehr oder minder ausgeprägt in Versenkung der Zähne in ihre Alveolen. Wir wollen diese Art der Kaudruckwirkung an einigen Beispielen kennen lernen. Zahnschema für den ersten Fall: $\frac{87\ 54321\ |\ 123}{321\ |\ 1234\ 78}$. Das Gebiß steht im Kopfgebiß. Obere und untere Frontzähne weisen keine Lockerung auf. Auch eine Stellungsveränderung ist nicht nachweisbar. Infolge der Zangenbißstellung bieten die Zähne den horizontalen Kaudruckkräften keinen Angriffspunkt. Dafür aber werden sie, im Kopfbiß

stehend, in der Richtung ihrer Längsachse sehr stark beansprucht, und so sehen wir als sichtbares Zeichen entstandener Druckatrophie gleichsam Versenkung der Frontzähne in ihre Alveolen, und ebenso gelangen hochgradige Abrasionen zur Beobachtung. Die Abnutzung ist derart stark, daß man jetzt nur noch von Zahnrudimenten sprechen kann. Dadurch haben sich die Kiefer soweit genähert, daß es unmöglich geworden ist, einen Zahnersatz für die fehlenden Mahl- und Backenzähne anzubringen, wenn keine Bißänderung vorgenommen wird.

Wir kommen nun im folgenden Fall auf die Therapie für Punkt 1 meiner Ausführungen zu sprechen. Als oberstes Gesetz gilt es, die natürlichen Zähne in Kontakt zu belassen, sie also nicht durch den Zahnersatz außer Okklusion zu setzen, nachdem wir erkannt haben, welchen Wert der natürliche Zahn gegenüber dem künstlichen besitzt. Häupl hat uns durch seine histologischen Untersuchungen über das Zahnfundament diese Erkenntnisse neuerdings bestätigt. Er zeigte, daß der natürliche Zahn wegen seines physiologischen Unterbaues das Vielfache des künstlichen Zahnes an Kauarbeit leistet. Das zweite Gesetz, das wir zu wahren bestrebt sein werden, ist die Beibehaltung der bestehenden Bißlage, bei welcher der Patient gelernt hat, die natürlich vorhandenen Zähne im Sinne der Kaufunktion am besten auszunutzen. Wir müssen uns jetzt die Frage vorlegen, wie können wir die beiden obenaufgestellten Forderungen erfüllen, wann müssen wir eine Bißänderung vornehmen und wie gelingt uns dann die Aufhebung der Bißsperrung, wenn eine solche der gewöhnlich gebrauchte Zahnersatz bedingen würde.

Die Erfüllung der beiden Gesetze wird abhängen: von der Wahl und Stärke des Ersatzmaterials, von der Art der Verankerung des künstlichen Zahnes am Ersatzmaterial, von dem künstlichen Zahn selbst und von den Manipulationen, die wir am natürlichen Zahn vornehmen.

Vom Ersatzmaterial ist folgendes zu sagen: Die gebräuchlichste Art des Zahnersatzes, ist der Plattenersatz in Form von Kautschuk, Wipla V 2 a, Stahl und schließlich Gold. Die Bruchsicherheit und Festigkeit des Zahnersatzes setzt eine gewisse Stärke der Platte voraus. Die Kautschukplatte muß daher stets

stärker gewählt werden, als die aus Metall. Somit gibt es Fälle bei denen die Dicke einer Wipla V 2 a bezw. Goldplatte gerade noch die Möglichkeit der Unterbringung des Zahnersatzes bietet, ohne eine Bißsperrung herbeizuführen. In letzteren Fällen ist natürlich die Metallplatte indiziert, weil wir bestrebt sind, die vorliegende Bißhöhe und Bißart beizubehalten.

Der Zahnersatz in Form des Brückenersatzes verursacht uns bei vorliegenden Beispielen bedeutend weniger Schwierigkeiten, da wir die Stärke des Goldes bis zu einer gewissen Grenze beliebig variieren und die eventuelle Bißsperrung durch die Brückenanker kompensieren können, sobald sich die zur Verankerung dienenden Kronen auf alle vorhandenen natürlichen Zähne derselben Zahnreihe verteilen.

Ähnlich den Verhältnissen, wie sie beim Plattenersatz besprochen wurden, liegen die Dinge bei der Befestigung einzelner Zähne an diesem. Die künstlichen Frontzähne werden mittels Stiftchens, den sogenannten Krampons, die in den Porzellankörper eingebrannt sind, an der Platte verankert. Diese Art der Befestigung beansprucht aber eine gewisse Verstärkung der Platte an dieser Stelle, die in manchen Fällen geeignet ist, die natürlichen Zähne in der Schlußbißstellung nicht zusammentreten zu lassen. Wenn wir nun aber den betreffenden künstlichen Frontzahn oder die zu ersetzenden Schneidezähne mit einer Rückenplatte versehen, mit anderen Worten sie plattieren, und an diese Rückenplatte den sogenannten Befestungsschwanz anlöten, der in der Kautschuk- oder Metallplatte verankert wird, so wird uns dieses Hilfsmittel in geeigneten Fällen gute Dienste leisten. Der Biß wird bei diesen Beispielen nicht gesperrt werden. Ungefähr die gleichen Verhältnisse finden wir bei dem Ersatz der Seitenzähne. Im Prämolaren- und Molarenbereich müssen wir mitunter von der Anwendung von Porzellanzähnen aus Raummangel absehen und zu gegossenen bezw. gestanzten Kauflächen aus Metall (Wipla V 2 a) greifen, da sie weniger Platz in vertikaler Richtung beanspruchen und infolgedessen in fraglichen Gebissen keine Bißsperrung bedingen. Auch bei Anwendung des Brückenersatzes werden wir um diesen Raummangel nicht herumkommen, denn der Brückenkörper müßte so nahe an die Schleimhaut herangeführt werden, bezw. ihr direkt

flächenförmig aufliegen, daß vom hygienischen Standpunkt aus solche Brücken zu verurteilen sind.

Gelingt es uns trotz Anwendung eben beschriebener Hilfsmittel nicht, die bestehende Bißlage beizubehalten, so werden wir uns überlegen, ob dies durch Abtragung von Zahnsubstanz von den natürlichen Zähnen ermöglicht würde. Hierbei müssen wir nun unterscheiden, zwischen Zähnen mit lebender und solchen mit abgestorbener bezw. devitalisierter Pulpa. Bei Zähnen letzterer Art können wir unbedenklich Zahnsubstanz in größerer Ausdehnung opfern, wenn es uns dadurch gelingt, die bestehende Bißlage zu wahren. Anders dagegen ist es bei Zähnen, mit lebendem Zahnmark. Hier dürfen wir nicht so gewaltsam mit der Beschleifung vorgehen, da wir hier eine Verletzung der Pulpa, zum mindesten eine hochgradige Empfindlichkeit gegen thermische Reize und die Gefahr der nachfolgenden Infektion zu befürchten haben. In Fällen, wo lebende Zähne stark gekürzt werden und deshalb mit einer Schutzkappe versehen werden müßten, wird man besser daran tun, an Zahnsubstanz nichts fortzunehmen und eine künstliche Bißerhöhung herbeizuführen, indem wir die Kaufläche der dem pathologischen Kaudruck ausgesetzt gewesenen Zähne entsprechend erhöhen.

Wenn wegen eines einzelnen vielleicht für die Kaufunktion minderwertigen Zahnes umfangreiche Maßnahmen, die das ganze Gebiß betreffen würden, vorgenommen werden müßten, so wird die Tatsache der Notwendigkeit einer Bißänderung ohne weiteres die Entfernung des störenden Zahes rechtfertigen.

Nach Erörterung der allgemeinen Richtlinien der Therapie für Punkt 1 meiner Ausführungen wollen wir uns im Folgenden der Aetiologie derjenigen Fälle zuwenden, wo zwar der nötige Raum für den Zahnersatz noch vorhanden ist, aber die Prothese infolge der perversen Stellung der natürlichen Zähne nicht in kaufunktionell idealem Sinne ausgenutzt werden kann. Dieses tritt ein, wenn keine annähernd gradlinig verlaufende Okklusionsebene vorliegt, die Vorbedingung für die hemmungslose Ausführung von Artikulationsbewegungen ist, bei welcher die eigentliche Nahrungszerkleinerung stattfindet. Die Aetiologie für die gestörte Kauflächenebene erstreckt sich sowohl auf den schon geschilderten pathologischen Kaudruck, als auch auf die

Tatsache der Wanderung des antagonistenlosen Zahnes. Gottlieb führt diese Erscheinung auf den Einfluß einer diffusen Atrophie zurück, wobei die Zähne infolge Fehlens eine Gegenzahnes keiner sekundären Überbelastung ausgesetzt werden. Wir können das Heraustreten antagonistenloser Zähne aus ihren Alveolen fast täglich in der Praxis beoabachten, wo vor einiger Zeit Extraktionen vorgenommen sind. Da diese Tatsache allgemein bekannt ist, lohnt es sich nicht näher auf sie einzugehen. Bei der Erörterung vorliegender Fälle haben wir zwei Gruppen zu unterscheiden; nämlich zwischen derjenigen, bei der sich der pathologische Kaudruck ausgewirkt und eine Bißsenkung herbeigeführt hat und derjenigen, bei der seine Wirkung nicht augenscheinlich ist, d. h. eine merkliche Bißsenkung ist nicht nachweisbar. Beide Gruppen haben gemeinsam, daß die bestehende Bißlage der Unterbringung des Zahnersatzes nicht im Wege ist. Erst die Erscheinung des stattgefundenen sogenannten Längenwachstums der antagonistenlosen Zähne hat Verhältnisse geschaffen, aus denen heraus die Indikation für eine künstliche Bißänderung aus prothetischen Gründen bei Herstellung von Zahnersatz gestellt werden muß.

Würden wir in solchen Fällen eine Prothese anfertigen, so würde, wie ich eingangs erwähnte, die Kauflächenebene einen besonders im Bereich der Mahlzähne welligen Verlauf nehmen. Die Okklusion und Kosmetik werden befriedigend und die Ausführung von Mahlbewegungen aber mangelhaft sein. Dies wird uns klar, wenn wir uns folgendes überlegen: Der aus seiner Alveole herausgetretene antagonistenlose Zahn dedingt, daß sein künstlicher Antagonist tiefer zu stehen kommt, als der mesiale und distale Nachbarzahn. Der betreffende natürliche Zahn wird nun stets bei Ausführung von Artikulationsbewegungen an den vorderen und hinter ihm stehenden anprallen und auf diese Weise die Aufrechterhaltung des Kaugeschäftes lahm legen.

Die Wirkung für den Zahn selbst besteht in allmählicher Lockerung und endet mit Zahnverlust. Durch den dauernden Chok entstehen im peridentalen Gewebe Druckzonen, in deren Bereich es zur Atrophie des Knochens, zur Taschenbildung und zu chronisch entzündlichen Zuständen kommt.

Wie erreichen wir aber die Wiederherstellung normaler Kaufunktion, und wie können wir eben geschilderte Schädigungen für den aus der Alevole getretenen Zahn ausschalten? Dies kann geschehen entweder unter Wahrung der Bißhöhe und Herstellung einer einheitlichen Kauebene oder unter Änderung der Bißhöhe und Gewinnung der einheitlichen Okklusionsebene.

Leichter sind natürlich diejenigen Gebisse zu behandeln, wo die Bißhöhe nicht geändert zu werden braucht. Hierzu sind in der Hauptsache die Fälle der Gruppe 2 zu rechnen, bei denen eine merkliche Bißsenkung nicht wahrzunehmen ist. Bezüglich der Therapie kommen besonders zwei Maßnahmen in Betracht; nämlich Kürzung oder Entfernung des störenden Zahnes. Da die Extraktionen für ein lückenhaftes Gebiß jedoch einen großen Verlust bedeutet, wird man möglichst die Verkürzung vorziehen, die in leichten Fällen durch Abschleifen erledigt werden kann. In schweren Fällen aber, wenn die antagonistenlosen Zähne sehr stark aus der Alveole herausgetreten sind, wird man manche so hochgradig abtragen müssen, daß man sie zu devitalisieren bezw. zu überkronen gezwungen ist. Um solche Maßnahmen einigermaßen zu umgehen, ist es vielleicht zweckmäßig, die länger gewordenen Zähne eine Kleinigkeit schon nach der pathologischen Seite hin an ihren Nachbarn des Gegenkiefers vorbeibeißen zu lassen und dafür zu sorgen, daß sie entsprechenden Aufbiß finden.

Liegen dagegen die Extraktionen lange zurück, sind dadurch die antagonistenlosen Zähne erheblich länger geworden, hat sich der pathologische Kaudruck stark ausgewirkt, liegen also Fälle von Gruppe 1 vor, so ist man zur Änderung der Bißhöhe genötigt, um einen brauchbaren Zahnersatz schaffen zu können. Die Bißhöhe darf aber nicht so eruiert werden, daß man die Kauflächen der beiden Zahnreihen in eine Ebene bringt. Sie würde dadurch zu hoch werden. Zu ihrer Bestimmung dienen uns dieselben Richtlinien, wie wir sie bei der Herstellung des totalen Plattenersatzes haben. Im gesamten Gesichtsausdruck und dem natürlichen Schluß der Lippen besitzen wir hierfür Anhaltspunkte. Nach Festlegung der Bißhöhe können wir dann bestimmen, um wieviel der antagonistenlose Zahn aus seiner Alveole getreten ist und wie weit er gekürzt werden muß, da-

mit wir eine einheitliche Kauebene erhalten. Die Erhöhung darf aber wiederum nicht durch den künstlichen Zahnersatz geschehen, da sonst die noch stehenden natürlichen Pfeiler außer Okklusion gestellt würden. Diese müssen wir vielmehr durch Aufbißkronen oder Einlagefüllungen dem Kaugeschäft wieder zuführen.

Bisher haben wir die Entstehungsweise und die Therapie derjenigen Fälle betrachtet, wo wir eine Bißänderung vornehmen entweder, um den nötigen Raum für den Zahnersatz zu schaffen, oder um günstige Artikulationsbewegungen zu erhalten. Die Bißänderung wurde also aus prothetischen Gründen vorgenommen. Im folgenden betrachten wir die Aetiologie, Wirkung und Therapie der Fälle, bei denen wir den Biß aus prophylaktischen Gründen ändern. Hierzu gehören die Gebisse, bei denen sich entweder die Schneidezähne des Unterkiefers in das Zahnfleisch des Oberkiefers oder aber sowohl die oberen wie die unteren Frontzähne in die Gingiva des Gegenkiefers einbohren. Wir bezeichnen die Art des Zahnreihen-Zusammenschlusses im ersteren Fall als Prognathie, die Schneidezähne des Oberkiefers nehmen die Stellung der gespreizten Finger einer Hand ein, im letzteren Beispiel sprechen wir von starkem Überbiß bezw. Deckbiß, die nach oral gekippten oberen Frontzähne verdecken die unteren Schneidezähne zum Teil oder gar vollständig. Die Entstehung des Deckbisses nimmt nach Schwarz von der prognathen Stellung der oberen Front ihren Ausgang. Er kommt dadurch zu Stande, daß der Lippendruck die Schneidezähne des Oberkiefers nach oral kippt, wenn Lückenbildung im Bereiche der oberen Front vorhanden ist. Ist dies nicht der Fall, dann kann der von den Lippen ausgeübte Druck sich nicht auswirken, die oberen Schneidezähne werden in der Stellung der Prognathie verharren. Die pathologischen Wirkungen, die beide Bißarten im Gefolge haben, äußern sich in Blutungen und Entzündungen an den Zahnfleischrändern, die letzten Endes den Anstoß zur Entstehung einer Parodontitis auf traumatischer Grundlage abgeben. Die Wirkungen sind die gleichen sowohl bei der Prognathie als auch beim Deckbiß, nur mit dem einen Unterschied, daß es bei ersterer Bißart, nur am oberen oralen Zahnfleischrand zur Auslösung dieser pathologischen Erscheinungen kommt, während bei letzterer diese am oberen oralen wie am unteren labialen Gingivalrand zur Beobachtung

gelangen. Pathologische Erscheinungen dieser Art werden wahrgenommen bei partiell bezahnten Gebissen als auch bei vollständig bezahnten Kiefern. Bei dem lückenhaften Gebiß liegt meist eine künstliche Bißsenkung vor, deren Entstehung ich schon im Abschnitt 1 meiner Arbeit erörtert habe, bei dem total bezahnten Beispiel eine natürliche Bißsenkung, die auf Veranlagung, Vererbung und besonders auf Vernachlässigung des Milchgebisses zurückzuführen ist. Die Wirkung beider Bißarten ist die gleiche. Es genügt, wenn ich im Anschluß an die Beschreibung der Entstehungsweise der natürlichen Bißsenkung näher auf sie eingehe.

Wir kommen jetzt auf die Aetiologie der natürlichen Bißsenkung im lückenlosen Gebiß zu sprechen.

Die Erklärung der Fälle, deren Entstehung, auf Veranlagung zurückzuführen ist, verdanken wir Körbitz. Er hat an einer Modellserie zeigen können, daß ein im Verhältnis zum Unterkiefer zu großer Oberkiefer vorgelegen hat, welche Tatsache sich in der Lückenstellung im Milchmolarengebiet in einem Alter von $2^1/_2$ Jahren kund tat. Die oberen Schneidezähne überragten die unteren um einige Millimeter nach vorn. Die oberen Molaren griffen normal in die Fissuren der unteren ein, sie befanden sich also in neutraler Stellung. Mit dem Beginn der Kieferverlängerung, die einsetzt, um für den nachfolgenden Sechsjahrmolaren Raum zu schaffen, wurde aus dem anfangs neutralen ein Distalbiß, d. h. der Unterkiefer erscheint um eine Höckerbreite nach distal verschoben in der Weise, daß der Wachstumsdruck des oberen ersten bleibenden Mahlzahnes die Lücken vor ihm bis zum ersten Incisivus durch Vordrängen der vor ihm stehenden Milchzähne schloß. Durch Anpassung des oberen Zahnbogens an den unteren bezw. durch Lippendruck entsteht das typische Bild des Deckbisses.

Was die Häufigkeit der Vererbung eben beschriebener Fälle betrifft, so läßt sich darüber nur wenig sagen. Es sind nur wenig Beispiele dieser Art in der Literatur bekannt geworden.

Die häufigsten Fälle natürlicher Bißsenkung beruhen auf einer Vernachlässigung des Milchgebisses. Hierbei ist in erster Linie an die Folgen der Karies zu denken und an die mit ihr im Zusammenhang stehenden vorzeitigen Extraktionen des Sechs-

jahrmolaren und der Milchzähne. Es muß aber auch an konstitutionelle Faktoren gedacht werden, die sich im Ausbleiben der physiologischen Mesialverschiebung des Unterkiefers und in den temporären Schwankungen im Durchbruch der bleibenden Zähne äußern. Wir müssen letztere Fälle unter dem Gesichtspunkt der Vernachlässigung des Milchgebisses besprechen, da sie zu den gleichen pathologischen Bißverhältnissen wie die Zahnfäulnis führt.

Die Hauptbedeutung für die Entstehung einer natürlichen Bißsenkung im lückenlosen Gebiß kommt dem Sechsjahrmolaren zu. Der normal entwickelte und bis zur Kauebene durchgebrochene erste bleibende Mahlzahn hat die Aufgabe, bei rechtzeitigem Erscheinen den Biß zu fixieren und den Platz für die nach ihm durchbrechenden bleibenden Zähne frei zu halten. Andrien hat auf die große Bedeutung des Sechsjahrmolaren als Kauorgan aufmerksam gemacht. Er hat darauf hingewiesen, daß der erste bleibende Molar den Hauptteil der Kauarbeit im Wechselgebiß übernimmt. Ist er frühzeitig durch Karies zu Grunde gegangen, dann müssen die Frontzähne außer ihrem Teil auch das Maß, das auf ihn entfallen würde, an Kauarbeit verrichten. Die Schneidezähne werden überanstrengt. Die Folge davon ist, daß die oberen Frontzähne, die sowieso nicht ganz vertikal eingestellt, sind, vestibularwärts herausgedrängt werden. Die unteren Schneidezähne gleiten über das Tuberkulum der oberen und finden schließlich in ihrem Wachstum im Zahnfleisch des Oberkiefers einen Ruhepunkt. Die Bißsenkung hat stattgefunden. Molaren und Prämolaren, die in der Entwicklung begriffen sind, können nicht bis zu ihrer vollständigen Höhe vorstoßen.

Die gleiche Bedeutung wie die Sechsjahrmolaren haben die Milchmahlzähne für die gesamte Stellung der späteren bleibenden Zahnreihe, da sie als die Platzhalter für die Prämolaren zu betrachten sind. Sie müssen solange dem Kiefer erhalten bleiben, bis sich die bleibenden Backenzähne anschicken durchzubrechen. Gehen die Milchmolaren frühzeitig durch Karies verloren vor Durchbruch des ersten bleibenden Mahlzahnes bezw. bevor er die Kauebene erreicht hat, dann muß eine Bißsenkung infolge Überlastung der Front eintreten. Die nachfolgenden Molaren und Prämolaren werden in Halbretentionsstellung verharren.

Die gleichen Verhältnisse, wie sie die Karies schafft, finden wir bei vorzeitiger Extraktion des Sechsjahrmolaren und der Milchmahlzähne und da besonders des zweiten Milchmolaren. Der Zusammenhang zwischen Karies und Extraktion ist dadurch gegeben, daß die Zahnfäulnis den Anlaß zur Zahnentfernung gibt.

Zu denselben Folgen, wie ich sie in Abschnitt Karies des Sechsjahrmolaren geschildert habe, führt vorzeitige Extraktion des ersten bleibenden Mahlzahnes, worauf Kantorowicz aufmerksam gemacht hat. Der Sechsjahrmolar muß wenigstens solange dem Kiefer erhalten bleiben, bis sich der Wachstumsdruck des zweiten bleibenden Mahlzahnes vollkommen ausgewirkt hat. Ohne strengste Indikationsstellung ist seine vorzeitige Entfernung aufs schärfste zu verurteilen. Er muß durch sämtliche uns zur Verfügung stehenden Mittel der konservierenden Zahnheilkunde und der Prothetik zu erhalten getrachtet werden, bis normale Artikulation und Bißhöhe gesichert ist. In diesem Zusammenhang sei eines von Sternfeld beschriebenen Falles gedacht. Durch vorzeitige Extraktion des unteren ersten bleibenden Mahlzahnes hat sich ein sogenannter tiefer Biß entwickelt. Die Prämolaren müssen aber schon vorher die Tendenz zu perversem Durchbruch gezeigt haben, die oberen bukkalwärts, die unteren nach lingual, denn sonst könnte man es sich nicht erklären, wie die obere Zahnreihe die unteren Zähne wie mit einer Mauer hätte umfassen können. Es braucht nicht besonders erwähnt zu werden, daß eine bedeutende Bißsenkung stattgefunden hat, gab es doch keinen Zahn, nachdem die Sechsjahrmolaren entfernt worden sind, der die Bißhöhe hätte fixieren können.

Wir wollen uns jetzt denjenigen Folgezuständen zuwenden, wie sie die vorzeitige Entfernung der Milchmolaren schaffen. Sie muß zu demselben Bild führen, das ich schon bei der Karies geschildert habe. Die Extraktion des wichtigsten Zahnes des Milchgebisses, des zweiten Milchmolaren, ist dann als vorzeitig zu bezeichnen, wenn der erste bleibende Mahlzahn noch nicht erschienen ist. Die unmittelbare Folge des verfehlten Eingriffes ist die, daß der nachfolgende Sechsjahrmolar an die Stelle des entfernten Zahnes zu rücken trachtet und dadurch seinen Wachstumsdruck nicht der gesamten Zahnreihe mitteilen kann. Der Wachstumsdruck des oberen ersten bleibenden Mahlzahnes veranlaßt das Größerwerden des Oberkiefers. Der Unterkiefer dagegen

kann mit dem Wachstum des Oberkiefers nicht Schritt halten. Die oberen und unteren Frontzähne treffen dann nicht mehr in normaler Weise zusammen. Die unteren Schneidezähne kommen weit hinter die oberen zu stehen. Der schräge Verlauf der oralen Flächen der oberen Frontzähne setzt dem Höherwachstum der unteren Front keinen Widerstand entgegen. Es muß zum sperrenden Schneidezahnüberbiß kommen. Durch Lippendruck werden die oberen Frontzähne oralwärts gekippt; die unteren Schneidezähne gleiten leicht über das Tuberkulum der oberen. Der sperrende Schneidezahnüberbiß bezw. vollständige Deckbiß ist Tatsache geworden.

Dasselbe eben geschilderte Bild finden wir beim Ausbleiben der physiologischen Mesialverschiebung des Unterkiefers, wenn Störungen konstitutioneller Art vorliegen. Kurz vor dem Durchbruch der ersten bleibenden Zähne findet die physiologische Mesialverschiebung statt. Im normalen Wechselgebiß zeigt sich diese Erscheinung darin, daß wir zwischen den oberen Milchzähnen größere Lücken vorfinden, als bei ihren Antagonisten. Angenommen nun sie bleibt aus irgend einem Grunde aus, dann kommt es zwangsläufig zur Entstehung der im vorhergehenden Abschnitt erwähnten pathologischen Bißart, zum Deckbiß.

Bei der Erörterung der Störungen durch konstitutionelle Faktoren müssen wir noch an die temporären Schwankungen im Durchbruch der bleibenden Zähne denken.

So finden wir nicht selten Fälle, wo die unteren Schneidezähne die Kauebene bereits erreicht, ja mitunter darüber hinaus vorgestoßen sind, während die oberen noch mit einer dünnen Schleimhautdecke bekleidet sind. Die Folge ist selbstverständlich sperrender Schneidezahnbiß bezw. Deckbiß. Schwarz hat eine Reihe solcher Beispiele beschrieben.

Die zeitlichen Differenzen im Druchbruch der Sechsmolaren spielen, wenn auch indirekt, betreffs des pathologischen Überbisses eine große Rolle. Schwarz wieder erwähnt in seinem Aufsatz „Über den tiefen Biß und seine Verhütung" einen Fall wo sich bei einem 9 jährigem Kinde die oberen ersten bleibenden Mahlzähne bereits in die Kauebene eingestellt haben während die unteren noch mit einer Schleimhautdecke überzogen sind. Der Oberkiefer ist mit seinem Längenwachstum dem de

Unterkiefers um Jahre voraus. Er kann diesen zeitlichen Vorsprung kaum noch einholen. Es wird zum sperrenden Schneidezahnüberbiß kommen.

Damit bin ich mit der Besprechung der Aetiologie des tiefen Bisses zu einem gewissen Abschluß gelangt. In meinen weiteren Ausführungen besprechen wir die Folgen dieser pathologischen Bißart.

Der tiefe Biß veranlaßt, daß durch die dauernde Friktion des Speisebreies bezw. durch die Zähne selbst ein ständiger traumatischer Reiz auf die den Kiefer bedeckenden Weichteile und den Alveolarknochen ausgeübt wird. Das Gewebe antwortet darauf mit einer Entzündung, die letzten Endes die Ursache für die Entstehung einer Parodontitis abgibt. Ein ganz typisches Beispiel dieser Art finden wir in Fg. 6 am Schluß meiner Arbeit wiedergegeben. Es ist vollständiger Deckbiß vorhanden. Die oberen mittleren Schneidezähne haben sich förmlich in das Zahnfleisch des Unterkiefers, die unteren vier Frontzähne in die Gingiva des Oberkiefers eingegraben. Die Folge dieser Bißart war eine Parodontitis $\overline{2\,1\,2}$ und bei vorübergehenden Schädigungen der Konstitution eine Stomatitis ulcerosa verbunden mit den heftigsten Beschwerden. Das prinzipiell Gleiche liegt bei einem von W. Meyer in seinem Aufsatz „Unmittelbare Schädigungen des Kieferknochens bei tiefem Biß" beschriebenen Fall vor. Es handelt sich hierbei um Untersuchungen, die an einem Hunde vorgenommen wurden. Wenn auch nicht verkannt werden soll, daß derartige Tierbefunde nur relativ beschränkte Bedeutung für uns haben, so könnten wir sicherlich ähnliche im folgenden beschriebene Vorgänge auch beim Menschen beobachten, wenn solche Fälle zur Sektion gelangen würden. Die stärkste Verletzungsstelle bei dem Hunde lag in der Gegend der Wangenumschlagsfalte. Die den Zähnen unmittelbar anliegende Gingiva war wenig oder garnicht verletzt. Die traumatische Entzündung beschränkte sich zunächst auf die Schleimhaut, ging aber bald auf das sich unmittelbar anschließende Periost und von da auf den Alveolarknochen über. Es kam zur Nekrose und Sequestrierung eines großen Teiles des bukkalen Alveolarfortsatzes. W. Meyer zeigt an einer Reihe von histologischen Bildern die Auflösung bezw. Ausstoßung des Sequesters, den Verschluß durch

das Epithel nach Entfernung desselben. An Hand von Photographien sehen wir die emporsprießenden jungen Knochenbälkchen einen lebhaften Knochenanbau, sobald der Sequester entfernt und damit das Entzündung erregende Moment ausgeschaltet war. Der Limbus alveolaris wird wieder erhöht. Die Züge des Aufhängeapparates sind deutlich zu sehen noch bevor der Knochen gebildet ist. Das Periodontium bildet sich seinen Alveolarknochen. Bestimmend hierfür ist das Periodontium; es ist das Primäre, die Alveole dagegen erst das Sekundäre. Wir sehen wie ein großer Teil des verloren gegangenen Alveolarfortsatzes wieder neu gebildet wird. Leider kann aber eine Restitutio ad integrum nicht erwartet werden, da infolge der überstandenen Parodontitis vom Zahnhals aus ein Epitheltiefenwachstum stattgefunden hat. Vom obersten Rande der Gingiva hält sich der Knochen schon etwas entfernt, soweit mindestens, daß der Limbus alveolaris gut mit Zahnfleisch bedeckt ist.

Hatten wir nun die Schädigungen der Gingiva und des Alveolarknochens, wie sie durch den traumatischen Reiz ausgelöst werden, einer kurzen Betrachtungsweise unterworfen, so müssen wir noch der Schädigungen für die Zähne selbst gedenken. Es ist nicht weiter verwunderlich, wenn wir infolge des gestörten Stoffwechsels Resorptionen an den Zähnen feststellen müssen, sowohl am Zement als auch am Dentin. Wenn ich jetzt von dem von W. Meyer angeführten Fall abweiche und an den von mir beschriebenen erinnere, so geschieht es aus dem Grunde, um deutlicher die großen Resorptionserscheinungen an den Zähnen zu zeigen, da hier die Schädigungen den Zahnhals und unmittelbar den Limbus alveolaris betrafen. Schon W. Meyer konnte starke Resorptionen in seinem Fall an den Zähnen wahrnehmen, trotzdem der Hauptschädigungsherd, das chroniche Trauma, den Knochen betraf, der wie ein Wall direkte Schädigungen von den Zähnen selbst fern hielt. Um wieviel größer müssen sie sein, wenn der Schädigungsherd unmittelbar mit den Zähnen und dem Limbus alveolaris zusammenfällt, wie es für das von mir angeführte Beispiel zutrifft. Erfreulich ist aber die Tatsache, daß mit einsetzender Knochenneubildung die Resorptionsbuchten bereits ausgefüllt bezw. die Regeneration schon im Gange ist. Nun wollen wir uns wieder der Stellungsänderung des Zahnfleisch-

randes, wie sie im Zusammenhang mit dem Wiederaufbau des Alveolarknochens steht, zuwenden. Diese Verhältnisse lassen sich am besten an einem Zahn zeigen, wo wir auf der einen Seite Zahnfleisch mit normaler Konfiguration, auf der anderen Seite durch das chronische Trauma geschädigte Gingiva sehen. Der Zahnfleischrand ist hier weit tiefer gelegen, tief unterhalb der Schmelz-Zementgrenze. Das Epithel erscheint recht unregelmäßig. Im subepithelialem Gewebe sehen wir zahlreiche Entzündungsherde. Das Epithel setzt nicht wie normal an der Schmelz-Zementgrenze an, sondern in breiter Ausdehnung am Zement. Einzelne Epithelzapfen reichen bis weit in die Tiefe. Es erregt den Anschein, als ob sich das Epithel durch die gesunkene Vitalität des Zementes gezwungen sähe, einzelne Zapfen in die Tiefe zu senden. Die erkrankte Zahnfleischseite erscheint den neuen Verhältnissen angepaßt, wie sie der tiefe Biß geschaffen hat. Durch eine Bißerhöhung erreichen wir, wenn auch nicht eine Restitutio ad integrum aus den Gründen die ich vorher erwähnt habe, so doch wenigstens einen Stillstand, wenn nicht eine weitgehende Besserung dieser Erkrankung. Die Zähne im Bereiche einer solchen Ostitis bezw. Osteomyelitis sind unbedingt zu erhalten, wenn sie auch vorübergehend stark gelockert sind. Wir wissen jetzt, daß nach Ausschaltung des traumatischen Reizes lebhafte Knochenneubildung, wie es das Periodontium vorschreibt, eintritt. Sehr starke Lockerung der Zähne kann durch Ligaturen oder Schienen behoben werden zum Nutzen der Heilungsvorgänge und der Funktion.

Die Bißanomalien, deren Aetiologie und Wirkung ich eben schilderte, der starke Schneidezahnüberbiß bezw. vollständige Deckbiß beginnen von dem Augenblick für den Prothetiker von Interesse zu sein, wo der Orthodont eine Behandlung mittels Regulierung ablehnt. Dies kann nun aus verschiedenen Gründen erfolgen.

Wir brauchen hierbei nur an ältere Patienten zu denken, bei denen die orthodontische Therapie illusorisch sein würde. Einer Regulierung würden enorme Schwierigkeiten entgegenstehen, die bedingt sind durch die große Widerstandsfähigkeit im Knochengefüge und die damit verbundene unabsehbare Behandlungszeit, da wir wissen, daß vertikale Regulierungen die

längste Zeit beanspruchen. Während dieser langen Periode wären die Patienten gezwungen, sichtbare Regulierungsapparate zu tragen, sodaß viele Behandlungsbedürftige schon deshalb davor zurückschrecken, weil sie in der Ausübung ihres Berufes durch das Tragen der orthodontischen Vorrichtungen gestört sein würden. Da die Mehrzahl der Patienten sich erst dann in Behandlung begibt, wenn schon Schädigungen an den Hartsubstanzen und am Periodontium stattgefunden haben, würde sich eine orthodontische Therapie nicht mehr als als lohnend erweisen. Vom wirtschaftlichen Standpunkt aus gesehen verursacht eine solche Behandlung dem Einzelnen große Kosten, sodaß viele Patienten sie sich einfach nicht leisten können. Einzig und allein dem frühen jugendlichen Alter bleibt die orthodontische Behandlung vorbehalten.

Wenn nun der Orthodont die Behandlung ablehnt, weil er sie eventuell als prognostisch ungünstig betrachtet oder aber wenn sich der Patient einer solchen trotz günstiger Prognose von seiten des Orthodonten aus irgend welchen Gründen zu unterziehen nicht gewillt ist, dann übernimmt der Prothetiker die Behandlung. Die prothetische Therapie erstreckt sich nun darauf, den traumatischen Reiz auszuschalten, also eine Aufhebung des tiefen Bisses herbeizuführen.

Wir erreichen dieses Ziel durch eine Bißerhöhung. Sie soll wenn möglich so hoch gewählt werden, daß die Zähne bei Ausführung von Mahlbewegungen sämtlich in Kontakt bleiben, wie es Gysi beim totalen Plattenersatz fordert. Dadurch erreichen wir gleichzeitig, daß das Gebiß im Sinne der Kaufunktion am idealsten ausgewertet werden kann. Wenn wir aber nun den Biß erhöhen, erhalten wir einen Zwischenraum zwischen den beiden Zahnreihen. Denn es ist eine bekannte Tatsache, daß sie sofort klaffen, sobald die geringste Mundöffnungsbewegung vorgenommen wird. Da wir die Kiefer in einer gewissen Entfernung von ihrer Ursprungsstellung halten müssen, um den traumatischen Reiz ausschalten zu können, wird eine mehr oder minder große Lücke zwischen oberer und unterer Front vorhanden sein, deren Stärke der vorgenommenen Bißerhöhung entspricht. Die Lücken im Frontzahngebiet beseitigen wir entweder dadurch, daß wir obere und untere Frontzahnreihen entsprechend

prothetisch umformen oder aber daß wir den infolge der nachgibigen Kieferngelenke beweglichen Unterkiefer an die Frontzähne des starren Oberkiefers heranführen. Neben der Bißhöhe wird also dann auch die Bißart geändert.

Wie erhalten wir nun die definitive Bißerhöhung, wenn neben Bißhöhe auch die Bißart anders gewählt wurde? Das geschieht entweder durch eine Bißsperrung oder durch eine Kauflächenerhöhung aller Mahlzähne.

Die Bißsperrung ist dem jugendlichen Alter vorbehalten, sobald intakte Zahnreihen vorliegen. In diesem Alter können wir mit dem Vorhandensein eines leistungsfähigen Knochengewebes rechnen. Bei der Bißsperrung machen wir uns das Heraustreten antagonistenloser Zähne aus ihren Alveolen zu nutze. Wir müssen aber mindestens bei 3 Zähnen jeder Kieferhälfte eine Kauflächenerhöhung vornehmen, damit keine Überlastung eintritt. Außerdem stellen wir hierbei die Forderung auf, daß die Kauflächenerhöhung nur in einem Kiefer vorgenommen wird, nicht aber abwechselnd im Oberkiefer und Unterkiefer, da sonst die Okklusionsebene gestört würde. Eine Bißsperrung kann sehr weit getrieben werden, da wir wissen, daß der Zahn mit seiner Alveole sich hebt, wenn keine Atrophie einsetzt. Tritt dieser Fall aber ein, und wird der Interradikalraum freigelegt, dann kann es zur Bildung eines interradikalen Abzesses kommen und der betreffende Zahn geht verloren. Deshalb sollte man die Bißsperrung nur bis an diese Gefahrengrenze heranführen und die Alveole mit ihrem Zahn durch den dann eintretenden Funktionsreiz funktionstüchtig werden lassen. Wir müssen uns überlegen, daß bei jugendlichen Gebissen mit tiefem Biß die Molaren und Prämolaren meistens in Halbretentionsstellung stehen und werden nun einsehen, daß durch die Bißsperrung uns viel geholfen ist.

Die zweite Art der definitiven prothetischen Bißerhöhung ist die Kauflächenerhöhung aller Mahlzähne. Sie muß bei älteren Individuen in Betracht gezogen werden, wo wir es nicht mehr mit einem leistungsfähigen Knochen zu tun haben, wo in den meisten Fällen schon Schädigungen der Hartsubstanzen durch Karies wahrzunehmen sind, und die Zähne evtl. schon aus letzterem Grund überkront werden müssen. Die Bißerhöhung

wird so durchgeführt, daß sowohl die obere wie die untere Kauflächenebene mittels Kronen erhöht wird, denn die Bißerhöhung, durchgeführt nur in einem Kiefer, würde bei sehr starkem Überbiß eine zu große Belastung der betreffenden Zähne besonders in horizontaler Richtung ergeben. Die Kippmomente werden verringert, wenn die Kauflächenerhöhung sich auf beide Kiefer zu gleichen Teilen erstreckt.

In therapeutischer Hinsicht kann eine Bißerhöhung sehr zweckdienlich sein; nicht nur, daß wir durch eine derartige Maßnahme den Ablauf der Heilung beschleunigen, sondern auch die Auslösung von Schmerzen verhindern können. Ich denke hierbei besonders an die Periodontitiden. Es ist ganz gleichgültig, ob eine Periodontitis marginal oder apikal entstanden ist, in jedem Fall ist die Hauptschmerzhaftigkeit in axialer Richtung, also bei senkrecht zur Krone ausgeführtem Druck, festzustellen, Der Zahn erscheint in seiner Alveole durch die Sharpey'schen Fasern wie an Bändern aufgehängt. Diese sind bis auf wenige Ausnahmen so eingestellt, daß sie den Zahn gegen Druck in der Längsrichtung halten. In oval oder dreickig im Querschnitt geformten Aussparungen der Sharpey'schen Fasern verlaufen die sogenannten Gefäßnervenspalten, in die, wie der Name sagt, Nerven, arterielle, venöse und Lymphgefäße eingeschlossen sind. Sie bilden eigenartige Gefäßknäuel, die, wie man vermutet, in Zusammenhang mit der Funktion der Wurzelhaut als Aufhängeapparat stehen, so, daß sie wie eine hydraulische Presse reagieren. Bei plötzlichem Druck entleeren sie sich langsam, füllen sich wieder, sobald der Druck nachläßt. Dieselbe Wirkung sieht Euler in dem ausgedehnten Lymphspaltennetz entlang der Alveole. Der Vergleich mit einem elastischem Kissen, den Euler gegeben hat, veranschaulicht die Tätigkeit dieser Organe in bester Weise. Stellen wir uns nun vor, daß sich das ganze Gebiet im Zustand der Entzündung befindet, sei diese nun hervorgerufen durch traumatische, chemisch-toxische oder bakterielle Schädigungen des Periodontiums, so braucht es weiter keiner Erklärung für die große Schmerzhaftigkeit in axialer Richtung, die durch Druck der prallgefüllten Gefäße auf die mit ihnen in den Gefäßnervenspalten eingeschlossenen Nerven ausgelöst wird. Andererseits ist es jetzt uns klar geworden, daß,

sagen wir, eine bakterielle Periodontitis eher zum Abklingen gebracht werden kann, wenn noch die dazu kommenden traumatischen Reize durch vorübergehende Bißerhöhung ausgeschaltet werden. Dies geschieht einfach dadurch, daß man auf je einen Zahn einer Kieferhälfte Aufbißkappen aufzementiert. Eine Überbelastung ist in einer solchen kurzen Zeitspanne nicht zu fürchten, schon deshalb, weil der Patient infolge des pathologischen Prozesses weniger stark kaut.

Dem Zwecke einer Bißerhöhung, deren Indikation infolge pathologischer Bißverhältnisse gestellt wurde, dienen alle Mittel der konservierenden und prothetischen Zahnheikunde mit Füllungen und Inlays, alle Variationen von Kronen, Prothesen, gestützten Prothesen und Brücken. An dem wirtschaftlichen Moment scheitern leider in der heutigen Zeit viele Maßnahmen, die wir mit Hilfe dieser Zweige der Zahnheilkunde als ideal hätten ansprechen können. Es bleibt mitunter nichts anderes übrig, als zur Extraktion zu schreiten in Fällen, wo durch Anfertigung von Kronen usw. manche Zähne dem Kaugeschäft hätten noch erhalten werden können. Wenn auch M. Schwarz zur Verhütung des tiefen Bisses die Forderung aufstellt, das kindliche Gebiß Sport treiben zu lassen, so kommt mir diese doch mehr oder weniger illusorisch vor. Ich will nicht ableugnen, daß man in diesem oder jenen Falle etwas Positives dadurch erreicht. Schwarz berichtet und auch von einigen erfolgreich behandelten Fällen, gibt aber auch selbst zu, daß seine Therapie den Nachteil hat, dem Belieben des Patienten anheimgestellt zu sein. Die Behandlungsmethode von Schwarz geht darauf hinaus, den kleinen Patienten, und nur um solche handelt es sich, anzuweisen, Vorknirrschbewegungen bis zur Gewohnheit zu machen, von dem Zeitpunkt an, wo die oberen Frontzähne mit den unteren zusammentreffen. Er will damit das Ideal des balancierenden Überbisses erreichen. Es liegt nicht im Rahmen meiner Arbeit auf diese Dinge näher einzugehen; sie seien nur der Vollständigkeit halber erwähnt. Die Mehrzahl der Fälle bedarf ganz sicher zwecks Herstellung normaler Bißverhältnisse der prothetischen Therapie.

Bei einer Bißerhöhung denken wir in erster Linie an Einlagefüllungen. Diese seien deshalb an erster Stelle genannt, weil

ihnen meiner Ansicht nach die Hauptbedeutung zukommt. Inlay, aus Gold, mit und ohne Stiftverankerung und Einlagefüllungen aus Wipla V2a Stahl. Wegen ihrer hohen Kaudruckwiederstandsfähigkeit und der damit verbundenen ganz minimalen Abnutzung müßten letztere besonders für die Bißerhöhung geeignet erscheinen. Der große Nachteil, der darin besteht, daß sie nicht im eigenen Laboratorium angefertigt werden können, ist jetzt z. T. durch Einführung eines besonderen Gußverfahrens beseitigt worden. Ihre Indikation ist überall da gegeben, wo sie nicht sichtbar werden, also im Molarenbereich und im beschränktem Maße bei den Prämolaren. Es kommen für solche Einlagefüllungen vor allen Dingen ganz intakte Zähne in Betracht. Inlays dieser Art haben den Vorteil, daß ein gesunder Zahn nicht in dem Maße geschwächt zu werden braucht, wie es zur Aufnahme einer Bandkrone der Fall sein müßte. Ein zweiter und dritter Vorteil kommt den Inlays noch zu gute: es ist beinahe unmöglich die Pulpa zu verletzen; die Streitigkeiten bezüglich einer eventuellen Schädigung des Periodontiums durch das Band einer Bandkrone fallen weg. Diese bestehen immer noch, trotzdem K. Greve im Tierversuch gezeigt hat, daß von exakt angelegten Bändern keine Schädigungen für die Wurzelhaut auszugehen brauchen. Die Indikation für Einlagefüllungen aus Wipla V 2 a Stahl ist besonders dann gegeben, wenn wir eine Bißerhöhung durch eine Bißsperrung erreichen wollen.

Die Präparation der Cavitäten zur Aufnahme von Inlays erfordert peinlichste Sorgfalt. Sie erfolgt in der Weise, daß man unter Erhaltung des Höckerreliefs von den einzelnen Höckerflächen mit Steinchen alle kleinsten Furchen entfernt. Es ist nicht notwendig, wie es bei der Herstellung der Orthonkrone gefordert wird, Zahnsubstanz in Stärke von 1 mm abzutragen: es wird hier nur soviel Zahnsubstanz entfernt, um glatte Flächen zu erhalten. In die so bekommenen dem Höckerrelief entsprechenden Ebenen schleife ich mir einen Kasten von 1 bis 2 mm zentraler Tiefe, deren rechtwinkelig zusammenstoßende Wände zur Verankerung für das Inlay dienen. Die periphären Ränder des Zahnes werden abgeschrägt. Die zwei bis drei mm starke Wand zwischen der Peripherie und den Wänden des präparierten Kastens gibt uns die Gewähr, daß kein Stück der

Wand infolge des hohen Kaudrucks ausbricht. Nach erfolgter Präparation schreiten wir zur Festlegung der Bißhöhe. Ein genaues Maß dafür anzugeben ist unmöglich. Man kann nur allgemein sagen, wir wollen uns dem Ideal des balancierenden Überbisses soweit wie möglich nähern. In Fällen aber, wo neben Bißhöhe auch die Bißart geändert werden muß, legen wir uns zunächst die letztere fest. Bißhöhe und Bißart werden mittels schwarzem Stents fixiert, in den man den Patienten bis zu der gewünschten Höhe hat hineinbeißen lassen. Jetzt geht es an das Abdrucknehmen für die Einlagefüllung. Es geschieht auf indirekte Weise. Erweichte, grüne Kerrmasse wird auf den mit Vaseline eingefetteten Stumpf überschüssig aufgetragen. Der Patient wird angewiesen in den oben erwähnten erhärteten Stents in der alten Weise einzubeißen. Die sorgfältig abgekühlte Kerrmasse gibt uns auf der einen Seite das Negativ des präparierten Zahnes, auf der anderen Seite das des Antagonisten wieder. Um ganz exakt vorzugehen, ist es zweckmäßig, die Wiedergabe der Cavität mit Cu-Amalgan oder Kerr'schen Snow-White Gips auszufüllen. Nach Erhärtung dieser Materialien verfährt man weiter so, wie wir es bei der Herstellung von Bandkronen aus gewohnt sind. Diese Art der Anfertigung gilt für alle Einlagefüllungen aus Gold und Wipla V 2 a Stahl, die nicht durch einen Stift verankert sind.

Stiftinlays setzen immer eine Devitalisation der Pulpa voraus. Wo eine solche nur zu vermeiden ist, sollte man es tun, um möglichst der Gefahr der „fokal Infektion" aus dem Wege zu gehen. Nicht immer läßt sich die Devitalisation bei Frontzähnen vermeiden. Die Hauptursache ist wieder das pekuniäre Moment. Viele Pulpen ließen sich durch Anfertigung von Jacketkronen retten. Im übrigen halte ich die Gefahr einer fokalen Infektion durch Frontzähne für nicht sehr groß, weil wir in bei weitem der meisten Fälle in der Lage sind, bei diesen eine einwandfreie Wurzelfüllung zu liefern. Jacketkronen, Stiftkronen und Stiftinlays sind im Gebiete der Frontzähne bei einer Bißerhöhung indiziert. Damit sind wir nun auf das Thema der Kronen gelangt.

Wir haben hier alle Variationen des Kronenersatzes bei einer Bißerhöhung zur Verfügung. Es muß deutlich hervorge-

hoben werden, daß es sich hierbei meistens nicht um einen Ersatz der verlorengegangenen Kaufläche handelt, sondern um eine Erhöhung bezw. Erniedrigung einer natürlich vorhandenen Kaufläche. Der Ausdruck Kronenersatz entspricht also nicht ganz unseren gegebenen speziellen Verhältnissen. Wir wollen aber weiter mit dieser Bezeichnung operieren, um keine Verwirrung zu schaffen. Es genügt, wenn dieser Unterschied hervorgehoben worden ist. Kronen im allgemeinen halte ich dort für indiziert, wo Füllungen bezw. Cavitäten bis an den Rand des Zahnes reichen, und dieser mehr oder weniger zerstört ist. Zentrale Füllungen und Cavitäten würden die Inlays in ihrer Indikation nur bestärken. Sollte man in Fällen, wo eine zentrale Cavität oder Füllung ein etwas größeres Ausmaß annimmt, in mechanischer Beziehung Bedenken haben, so sollte man Inlay und eine Halbkrone, deutlicher gesagt, eine halbe Hülsenkrone, miteinander kombinieren. Ein ähnlicher Gedanke leitet uns ja auch bei der Anwendung des Bandes bei den Bandstiftkronen. Die geschwächten Ränder sollen durch das Band zusammengehalten werden. Erwähnte Art von Halbkronen wird neuerdings auch bei Paradentoseschienen das Wort geredet. Von der Peripherie des Zahnes seiner oberen Kronenhälfte wird soviel Zahnsubstanz entfernt, daß sich das Band mit seinem zervikalen Rand glatt an den Stumpf anlegen kann. Es ist selbstverständlich, daß die Krone besonders dann indiziert ist, wenn die ganze Kaufläche durch Karies verloren gegangen ist. Der Begriff „Kronenersatz" kommt dann im eigentlichen Sinne des Wortes zur Geltung. Die Methoden des Kronenersatzes werden eingeteilt in Hülsenkronen, Stiftkronen und Bandstiftkronen. Zu den Hülsenkronen rechnet man wiederum die Bandkrone, die bandlose Hülsenkrone aus Metall bezw. Porzellan, die schon erwähnte Jacketkrone. Die „Hülsenkrone" setzt einen natürlich vorhandenen Zahnstumpf voraus, an dem sie verankert werden kann. Mit Rücksicht auf die kosmetische Funktion der Zahnreihen sind alle Hülsenkronen aus Metall dort indiziert, wo sie beim Sprechen und Lachen nicht sichtbar werden, im Molarenbereich und in beschränktem Umfange bei den Prämolaren. Im Frontzahngebiet sollten sie nicht in Betracht kommen. Hier gelangen dann die Jaketkrone, die Bandstiftkrone und das Stiftinlay zur Anwendung.

Die Bandkrone hat gegenüber der bandlosen Hülsenkrone den Vorteil, daß sie mittels Verwendung des Bandes Stümpfe mit schwachen Wänden und tiefer reichenden Defekten noch dem Kaugeschäft erhalten kann, die bei Anwendung der bandlosen Hülsenkrone sonst verloren wären. Es ist jedoch zweckmäßig, derartig schwache Wände durch Silberaufbau zu verstärken, weil durch die Bißerhöhung ein größerer Hebelarm entsteht, der die Gefahr des Abbrechens der Krone und Wand aufkommen läßt. In Fällen, wo wir es mit starken Wänden zu tun haben, sollten wir lieber die bandlosen Hülsenkronen anwenden, weil dadurch mögliche biologische Schädigungen für das Periodontium ausgeschlossen sind. Wo aber in statischer Beziehung Bedenken gegen die Anwendung von bandlosen Hülsenkronen bestehen, greife man lieber zur Bandkrone. Die Vorteile, die eine solche bietet, wiegen die bei Verwendung des Bandes eventuell entstehenden Schädigungen der Wurzelhaut vollkommen auf. Die Präparation der band- und bandlosen Hülsenkrone setzt ich als bekannt voraus. Das Abdrucknehmen geschieht in der gleichen Weise, wie es im Abschnitt „Einlagefüllungen" geschildert wurde. Die Hauptbedeutung kommt wieder der Fixierung von Bißhöhe und Bißart mittels Einbeißen in Stents zu.

Die Stiftkronen sind dadurch charakterisiert, daß sie ihre Verankerung durch einen in die Wurzel versenkten Stift finden. Dadurch wird die Möglichkeit der Wiederherstellung eines durch Karies tief zerstörten Zahnes vergrößert. Die Hülsenkrone ist an das Vorhandensein eines Zahnstumpfes gebunden. Die Verwendung eines Wurzelstiftes zur Verankerung gestattet uns eine Wurzel, die keinen Halt mehr für eine Hülsenkrone bieten würde, dem Kaugeschäft zweckdienlich zu machen. Andererseits aber macht die Verwendung eines Wurzelstiftes es uns unmöglich, die Pulpa zu erhalten. Daher ist die Indikation für eine Stiftkrone besonders dann gegeben, wenn das Zahnmark schon verloren gegangen oder die Erhaltung der Pulpa nicht mehr möglich ist. Ein Zahn mit erhaltungsfähigem Zahnmark wird daher meistens noch soviel Zahnsubstanz besitzen, daß eine Hülsenkrone genügend Halt findet. Die Anwendung des Stiftkronenersatzes wird aber noch weitgehend von der kosmetischen Funktion der Zahnreihen beeinflußt, da die Verankerungmöglich-

keit die Anwendung von Porzellanfacetten erlaubt. Aus diesem Grunde sind sie im sichtbaren Bereich der Zahnreihe indiziert. Dort wo Jacketkronen an den Stümpfen nicht mehr genügend Halt finden, sind die Stiftkronen ein recht brauchbarer Ersatz. Damit jedoch der Stift den mechanischen Anforderungen entspricht, muß er eine genügende Stärke und Länge haben. Je größer die Ausmaße des Stiftes, desto mehr muß die Wurzel durch Wegnahme von Zahnsubstanz geschwächt werden. Die Stiftverankerung kommt also in erster Linie bei Wurzeln in Frage, die eine genügende Wandstärke besitzen, d. s. die beiden oberen Schneidezähne und die oberen und unteren Eckzähne. Das Stiftmaterial muß eine sehr hohe Widerstandsfähigkeit haben. Goldplatinlegierungen von 18—20 karat mit Iridiumzusatz eignen sich besonders für diesen Zweck. Stiftkronen allein ohne Verbindung mit einem Band muß ich aus Gründen mechanischer Sicherheit bei einer Bißerhöhung ablehnen. Man würde ein zu großes Risiko eingehen. Der Anwendung von Bandstiftkronen steht nichts im Wege.

Es seien nun noch ein Wort über die Halbkronen gesagt. In diesem Zusammenhang müssen die modifizierte Carmichael-Krone, die Fournierkrone nach Breckhus und die Rank'sche Halbkrone erwähnt werden. Dem Bestreben, Brückenanker unter möglichster Erhaltung von Pulpa und Zahnsubstanz zu schaffen. verdanken sie ihr Dasein. Bei kräftigen und völlig intakten Frontzähnen leisten sie uns bei einer Bißerhöhung wertvolle Dienste. unter diesen besonders die Halbkrone nach Breckhus, deren Herstellung ich als bekannt annehme.

Wir haben bisher nur von den Mitteln, die dem Zweck einer Bißerhöhung dienen, gesprochen, deren Anwendung das Vorhandensein eines Zahnes bezw. Stumpfes voraussetzt. Wie verhalten wir uns nun, wenn ein oder mehrere Zähne fehlen, oder nicht mehr erhaltungsfähig sind? Es kommen dann die Methoden des Zahnersatzes in Betracht. Ich möchte hierbei einige allgemeine Gesichtspunkte vorausschicken. Der Zahnersatz muß von dem Gedanken getragen sein, den durch den Zahnverlust bedingten Funktionsausfall möglichst vollkommen wieder auszugleichen. Die dauernde Gebrauchsfähigkeit der noch vorhandenen Zähne soll in keiner Weise geschädigt werden.

Unter den Methoden des Zahnersatzes haben wir daher in erster Linie diejenigen auszusuchen, welcher dieser Forderung am nächsten kommt, und die rationellste Zerkleinerung der Nahrung ermöglicht. Erst wenn die Untersuchung ergeben hat, daß eine solche nicht mehr angewandt werden kann, da die Voraussetzungen hierfür fehlen, oder wenn durch deren Anwendung die Gefahr der Schädigung der noch vorhandenen natürlichen Zähne gegeben ist, sieht man sich gezwungen zu einer in kaumechanischer Beziehung nächst leistungsfähigen Methode Zuflucht zu nehmen. Leider müssen wir bei der heutigen fast allgemeinen wirtschaftlichen Notlage oft von derartiger Betrachtungsweise abkommen, und das anfertigen, was am billigsten ist und den gegebenen Verhältnissen notdürftig Rechnung trägt. Nach der Art der Kaudruckübertragung werden heute allgemein die Methoden des Zahnersatzes eingeteilt. Zwei prinzipiell ganz verschiedene Arten der Kaudruckübertragung stehen sich gegenüber. Bei der einen geschieht sie durch Vermittelung natürlicher Wurzeln auf den knöchernen Kiefer, bei der anderen übernehmen die den Kiefer bedeckenden Weichteile die Weiterleitung der vom Zahnersatz entfalteten Kaukräfte. Diese beiden Arten der Kaudruckübertragung können noch kombiniert werden. Sie kommt in der „gestützten Prothese" zum Ausdruck, bei der sich natürlich vorhandene Wurzeln und die den Kiefer bedeckenden Weichteile in die Aufgabe der Kaudruckübertragung teilen. Somit kommen wir nun zu den Begriffen Brückenersatz, Plattenersatz und zu der eben erwähnten gestützten Prothese. Eine Kaudruckübertragung durch natürliche Wurzeln befähigt einen Zahnersatz zu weit höheren Leistungen, als wenn die Weiterleitung der Kaukraft der sehr empfindliche Weichteilbezug der Kiefer übernimmt. In ersterem Fall können weit stärkere Druckkräfte zur Auswirkung kommen. Das liegt in der Art des Aufhängeapparates natürlicher Wurzeln begründet, in seinem hydrautischem System. Das ausgesprochene Tastgefühl des Periodontiums leitet das Kaugeschäft viel sicherer als eine den Kiefer in breiter Ausdehnung bedeckende Platte. Daraus ergibt sich die Indikation für die einzelnen Arten des Zahnersatzes Erst wenn die Untersuchung ergeben hat, daß Brückenersatz nicht mehr anwendbar ist, greifen wir zur gestützten Prothese. Fehlen auch hierfür die

Voraussetzungen, müssen wir notgedrungen den Plattenersatz in Anwendung bringen. Als sein eigentliches Gebiet muß daher der zahnlose Kiefer gelten. Gelangt der partielle Plattenersatz so häufig zur Anwendung, so ist eben der Grund in dem wirtschaftlichen Moment zu suchen. Wir sind uns der Schädigungen, die von ihm ausgehen können, vollkommen bewußt, die auf Überlastung und Karies beruhen. Immerhin ermöglicht er uns, die für die allgemeine Gesundheit wichtige Kaufähigkeit in dem erforderlichen Umfang wieder herzustellen. Jedenfalls tritt er erst dann in den Kreis unserer Erwägungen, wenn der soziale Faktor uns dazu zwingt.

Brückenersatz, gestützte Prothese und Plattenersatz, alle drei Methoden des Zahnersatzes stehen uns im lückenhaften Gebiß zur Bißerhöhung zur Verfügung. Ich will dieselbe Reihenfolge inne halten, wenn ich dann an Hand von Photographien an einigen behandelten und noch zu behandelnden Fällen die Art und Weise der durchgeführten oder noch durchzuführenden Bißerhöhung durchspreche.

Vorher möchte ich mir aber noch gestatten, einige allgemeine Gesichtspunkte vorauszuschicken.

Einer Sache müssen wir noch, wenn sie auch erst sekundärer Natur ist, unsere Aufmerksamkeit widmen; d. i. die Besserung des ganzen Gesichtsausdruckes. Welchen Einfluß unternormale Bißhöhe auf die gesamten Gesichtslinien nimmt, haben wir am Beginn meiner Arbeit kennen gelernt.

Es erwächst also für den Prothetiker die Aufgabe, neben Wiederherstellung der Kaufunktion, den Gesichtsausdruck harmonisch zu gestalten. Wir müssen uns aber immer klaren sein, daß wir uns in erster Linie mit der Wiederherstellung normaler Bißverhältnisse zu befassen haben, daß die Verbesserung der Gesichtszüge erst sekundär in Frage kommt.

Der Anwendung aller uns für eine Bißänderung zur Verfügung stehenden Mittel muß die Sanierung der Mundhöhle vorausgehen, wenn durch unsere zu treffenden Maßnahmen für das Gebiß des Patienten kein Schaden erwachsen soll. Beläge und Zahnstein sind vollständig zu entfernen, alle kariösen Herde müssen gefüllt und alle nicht mehr erhaltungsfähigen oder nicht mehr erhaltungswürdigen Zähne bezw. Zahnreste extrahiert werden. Der wirtschaftliche Faktor zwingt uns in den meisten

Fällen dazu, den Unterschied zwischen „zwar erhaltungsfähig aber nicht mehr erhaltungswürdig" zu machen. Er spielt bebei dem partiellen Plattenersatz eine Rolle, wie ja auch er als ein Produkt der wirtschaftlichen Not aufzufassen ist. Zu diesen nicht mehr erhaltungswürdigen Zähnen müssen hinzugerechnet werden: stark verfärbte Zähne, die einer Bleichung nicht mehr zugänglich sind, Zähne mit entstellenden Bildungsfehlern oder solche in anormaler Stellung und stark gelockerte Zähne, die der Ausübung des Kaugeschäftes hinderlich sein würden.

Es sei darauf hingewiesen, daß es bei einer vorzunehmenden Bißänderung absolut notwendig ist, einen genauen Behandlungsplan festzulegen. Hierzu sind Studienmodelle und Röntgenaufnahmen aller Zähne erforderlich, nachdem wir durch die Untersuchung des Mundes und der Gewohnheiten des Patienten zuerst die Ursache festgestellt haben, welche die Zahn- und Mundverwüstung angerichtet hat.

In dem ersten Abschnitt meiner Arbeit haben wir gesehen, in welchen Fällen die Indikation für eine Bißänderung gegeben ist. Es bleibt nur noch übrig, an Hand einiger Beispiele die möglichen Durchführungen von Bißänderungen zu besprechen. Wir halten uns wieder an die gegebene Einteilung, nämlich: 1. die Unterbringung des Zahnersatzes ist infolge Raummangels unmöglich; 2. die Anfertigung des Zahnersatzes ist wohl möglich, aber die perverse Stellung der natürlichen Zähne läßt keine ideale Ausnützung des Zahnersatzes in kaufunktioneller Beziehung zu und 3. eine Bißerhöhung wird aus prophylaktischen Gründen vorgenommen.

Wir beschäftigen uns zunächst mit Punkt 1 und 2 meiner Einteilung. Es liegen stark lückenhafte Gebisse vor. Wir sind vor die Aufgabe gestellt, Zahnersatz anzufertigen. Wenn die Untersuchung der vorliegenden Bißverhältnisse in der Richtung von Punkt 1 und 2 ergeben hat, daß die Beibehaltung der bestehenden Bißlage nicht möglich ist, werden wir an die Wahl der zweckentsprechenden Bißhöhe herangehen. Um das Gebiß kaufunktionstüchtig zu erhalten bezw. es wieder der Funktion zuzuführen, müssen wir Maßnahmen treffen, die sich sowohl auf die Antagonisten als auch auf die antagonistenlosen Zähne erstrecken.

Eine Bißerhöhung bedingt zunächst ein Klaffen der in Kontakt stehenden natürlichen Zähne. Dadurch sind die Antagonisten außer Funktion gestellt. Es ist aber unbedingt erforderlich, sie dem Kaugeschäft zu erhalten. Um dies zu ermöglichen, muß einer der beiden nunmehr klaffenden Gegenzähne soweitin axialer Richtung künstlich verlängert werden, daß er bei der gewählten Bißhöhe mit dem Antagonisten in Kontakt tritt. Diese künstliche Hebung der Kaufläche geschieht durch Aufbißkronen bezw. Inlays, auf deren spezielles Anwendungsgebiet ich schon weiter oben näher eingegangen bin. Und zwar müssen alle Gegenzähne in der vorher beschriebenen Weise prothetisch versorgt werden, damit auch nicht eine einzige Kaueinheit, die im lückenhaften Gebiß je nach dem Zahnverlust umso wertvoller zu bemessen ist, dem Kaugeschäft verloren geht.

Im Bereich der Seitenzähne bietet die Wiederherstellung der Funktionstüchtigkeit der durch die Bißerhöhung außer Tätigkeit gesetzten Kaupaare nur geringe Schwierigkeiten. Sie geschieht, wie schon gesagt, durch Aufbißkronen bezw. Einlagefüllungen.

Schwieriger gestalten sich die Verhältnisse bei Wiederherstellung der Funktionstüchtigkeit der natürlichen Zähne im Bereiche der oberen Front nach vorgenommer Bißerhöhung. Sie kann erreicht werden durch die im vorigen Abschnitt schon beschriebenen prothetischen Hilfsmittel, oder aber durch Änderung der Bißart, was aber nur in den seltensten Fällen geschehen darf.

Bei Gebissen mit mehr oder minder geschlossener Front stehen der Anwendung der Methoden des Kronenersatzes in biologischer und kosmetischer Beziehung erhebliche Bedenken entgegen. Nur mit der Jacketkrone ist uns in jeder Hinsicht ein einwandfreies Hilfsmittel in die Hand gegeben.

Alle diese erhobenen Bedenken müssen als aufgehoben gelten, wenn es durch die erwähnten prothetischen Maßnahmen gelingt, die oberen Frontzähne mit den Schneiden der unteren Front bei der gewählten Bißhöhe in Kontakt zu bringen. Nun gibt es Fälle, wo die Kippung der künstlichen Kronen der oberen Schneidezähne nach oral derart stark gewählt werden müßte, daß wir dadurch vom funktionellen und kosmetischen Standpunkt nichts erzielen würden. Deshalb müßte auch die

untere Schneidezahnreihe prothetisch so umgeformt werden, daß sie der künstlichen oralen Kippung der oberen Frontzähne auf halbem Wege entgegenkommt, d. h. die unteren Schneidezähne müßten ebenfalls künstliche Kronen erhalten, die man vestibularwärts geneigt einzustellen hätte.

Bei Betrachtung dieser Fälle taucht nun die Frage auf: können wir die umfangreichen prothetischen Maßnahmen nicht einfach dadurch umgehen, daß wir die Bißart ändern, indem wir den Unterkiefer an die oralen Flächen der oberen Schneidezähne heranführen, bis obere und untere Front in Kontakt tritt? Zur Beantwortung dieser Frage unterscheiden wir zwischen zwei Gruppen von partiell bezahnten Gebissen, nämlich zwischen den Fällen, die außer den Schneidezähnen noch erhaltungsfähige Seitenzähne besitzen und solchen Gebissen, bei denen nur eine mehr oder weniger geschlossene Front vorhanden ist, also alle Prämolaren und Molaren fehlen. Diese Unterscheidung treffen wir deshalb, weil wir in Fällen der Gruppe 1 die gewählte Bißhöhe durch Aufbißkronen fixieren können, in Beispielen der Gruppe 2 aber die Bißfixierung durch den Zahnersatz selbst geschieht.

Zweckmäßig konstruierte Aufbißkronen lassen die untere Zahnreihe anfangs zwangsläufig in die neue Bißlage gleiten, bis sich das Kiefergelenk an die neuen gegebenen Verhältnisse angepaßt hat.

Anders dagegen ist es bei Gebissen mit fehlenden Seitenzähnen. Hier wird die Bißfixierung, wie schon gesagt, durch den Zahnersatz vorgenommen. Da die Höcker der künstlichen Zähne nicht so ausgeprägt sind, daß sie den Unterkiefer in einer veränderten Bißlage zu halten imstande sind, ist die Anfertigung eines Zahnersatzes, der auf der Basis einer Änderung der Bißart konstruiert ist, zu verwerfen. Der Patient wird äußerst selten einen solchen Ersatz funktionell gebrauchen können. Die Beibehaltung der ursprünglichen Bißart ist bei Gebissen mit fehlenden Seitenzähnen unbedingt erforderlich.

Wie weit wir überhaupt bei partiell bezahnten Gebissen von einer Änderung der Bißart sprechen können, hängt von der Stellung und Festigkeit der oberen natürlich vorhandenen Frontzähne ab. Sobald wir als Folge des abnormen Kaudrucks nicht

den geringsten Grad von Lockerung und pathologischer Einstellung an ihnen wahrnehmen, müssen wir annehmen, daß sich mit dem Unterkiefer das Capitulum mandibulae nach dorsal bewegt hat in der Weise, daß die unteren Schneidezähne an den oralen Flächen der oberen Frontzähne allmählich abgleiten und dadurch den Unterkiefer nach hinten verschieben. Wenn wir nun den Unterkiefer an den Oberkiefer heranführen, so erreichen wir eigentlich nur die ursprüngliche Einstellung des Kieferköpfchens zur Gelenkpfanne. Der Unterkiefer wird also zwar aus der Retropulsionsstellung in die normale Okklusionslage zurückgeführt, von einer Änderung der Bißart über die Normalstellung hinaus kann dann aber nicht die Rede sein.

Bei der Entscheidung Änderung oder Beibehaltung der Bißart spielt die Wahl des Zahnersatzes eine wesentliche Rolle. Sobald Brückenersatz in Anwendung tritt, der alle vorhandenen natürlichen Zähne als Brückenpfeiler in sich einschließt, können die künstlichen Kronen der Schneidezähne soweit noch oral geneigt eingestellt werden, bis sie Kontakt mit der Gegenzahnreihe erhalten. Es sei nochmals darauf hingewiesen, daß wir stets bestrebt sein müssen, die bestehende Bißart beizubehalten. Wenn wir unter Wahrung des Gesetzes von der Beibehaltung der Bißart die künstlichen Kronen zu stark nach oral zu kippen gezwungen wären, kann man dann noch ein funktionell recht brauchbares Resultat erzielen, wenn wir durch Verstärkung des Brückenrückens den natürlichen Gegenzähnen eine Aufbißgelegenheit schaffen. Diese entsprechend stark gewählte Goldschicht verdeckt aber dann einen verhältnismäßig zu großen Teil der Schleimhaut. Um daraus sich ergebende Beschwerden möglichst zu umgehen, müssen wir in diesen Fällen von der Anwendung festsitzender Brücken absehen, und abnehmbare Brücken konstruieren, die uns eine öftere Reinigung ermöglichen. Sind die erforderlichen Bedingungen für den Brückenersatz nicht gegeben oder fehlen die finanziellen Mittel, die seine Anwendung voraussetzt, dann tritt die gestützte Prothese bezw. der partielle Plattenersatz in den Kreis unserer Erwägungen. Wie wir uns hier bezüglich einer Änderung der Bißart zu verhalten haben, hängt davon ab, ob wir es mit einem Fall aus der vorher beschriebenen Gruppe 1 oder 2 zu tun haben. Bei einem

der Gruppe 1 hinzugehörenden Gebiß kann unbedenklich die Bißart geändert werden, bei einem Beispiel aus der Gruppe 2 ist eine Änderung der Bißart ein schwerer Fehler.

Nun gibt es wiederum Fälle wo derartige Manipulationen, seien sie prothetischer oder biologischer Art dem Zwecke der Wiederherstellung der Kaufunktion des ganzen Gebisses widersprechen würden. Das tritt ein, wenn Zähne durch unsere Maßnahmen erhalten würden, die der Verankerung des Zahnersatzes hinderlich sind. So z. B. die letzten Zähne einer oberen Zahnreihe oder ein einzeln stehender oberer Schneidezahn bei sonst zahnlosem Oberkiefer. Sie müssen im Interesse der Verankerung des Ersatzes geopfert werden, trotzdem ich immer wieder den Kauwert des natürlichen gegenüber dem des künstlichen Zahnes hervorgehoben habe. In den angeführten Beispiewürden sie mehr schaden als nützen. Sie dürfen dem Gebiß unter keinen Umständen erhalten bleiben. Anders dagegen im Unterkiefer. Hier kann ein einzelner Zahn für die Verankerung des Ersatzes sehr zweckdienlich sein, auch wenn wir gezwungen wären, durch die Bißerhöhung für ihn eine Bißsperrung herbeizuführen. Mag er nur solange erhalten bleiben, bis er sich an das Tragen des Ersatzes gewöhnt hat Es ist uns damit schon viel geholfen.

Wir legen uns jetzt betreffs des Zahnersatzes folgende Frage vor: Wie muß sich der anzufertigende Zahnersatz den natürlichen antagonistenlosen Zähnen gegenüber verhalten? Die Antwort darf stets nur in dem Sinne erfolgen, daß ein Zahnersatz nur dann seinen Zweck erfüllt, wenn durch ihn die antagonistenlosen Zähne einen künstlichen Gegenzahn bezw. künstlichen Aufbiß bekommen. Im Bereiche der Seitenzähne erhalten sie einen Aufbiß entweder in Form eines künstlichen Zahnes oder in Gestalt einer Metallkaufläche oder aber die antagonistenlosen Zähne beißen direkt auf das Zahnersatzmaterial auf. Entscheidend hierfür ist die Platzfrage für die Unterbringung der Aufbißgelegenheit. Im Frontzahnbereich treffen die antagonistenlosen Zähne im Schlußbiß entweder auf das Ersatzmaterial auf, oder aber künstliche und natürliche Zähne greifen scherenförmig übereinander und berühren sich in der Okklusionsstellung. Entscheidend hierfür ist die Bißart und die Stel-

lung des einzelnen natürlichen oberen Schneidezahnes, der den künstlichen Zahnbogen, vom kosmetischen Standpunkt aus gesehen, bestimmt.

Es ist nun noch ein Wort über den Zahnersatz selbst zu sagen. Alles Nähere ist bereits in dem vorhergehenden Abschnitt meiner Arbeit erwähnt. Bei der Besprechung der verschiedenen Möglichkeiten der Durchführung von Bißänderungen im Rahmen der zahnärztlichen Prothetik an den nun folgenden Beispielen wollen wir immer zuerst an den Brückenersatz denken, der, wie wir gesehen haben, als der funktionell wertvollste Ersatz betrachtet werden muß. Dort aber, wo die Bedingungen für den Brückenersatz nicht mehr gegeben sind, wird die gestützte Prothese in den Kreis unserer Erwägungen treten.

Sobald die finanziellen Mittel des Einzelnen die Anwendung weder des Brückenersatzes noch der gestützten Prothese erlauben, müssen wir zum partiellen Plattenersatz unsere Zuflucht nehmen.

Vor Anwendung eben aufgezählter Arten des Zahnersatzes muß zuerst die Bißfixierung an den natürlichen Antagonisten vorgenommen werden, um dann die Stärke und das Ausmaß des Ersatzmaterials bestimmen zu können. Sie erfolgt in der Weise, daß man den erwählten Antagonisten zur Aufnahme des prothetischen Hilfsmittels dementsprechend präpariert und dann auf der diesem entgegengesetzten Kieferhälfte den Biß durch Einbeißen in Stents fixiert, ähnlich wie ich es schon im vorigen Abschnitt bei der Schilderung des Abdruckverfahrens für Einlagefüllungen beschrieben habe.

Jetzt kommen wir zur Beschreibung folgender Beispiele:

Fall 1: Ein Fall, wo die Indikation für eine Bißerhöhung aus prothetischen Gründen gestellt werden muß, da der Raum für die Unterbringung des Zahnersatzes infolge stattgefundener Bißsenkung nicht mehr vorhanden ist.

Beschreibung: Im Fall 1: liegt ein durch Karies zerstörtes Gebiß vor, wie es aus dem Zahnschema neben Figur 1 ersichtlich ist. Die Bißsenkung ist durch Einwirkung des pathologischen Kaudrucks auf die oberen Eckzähne bedingt worden in der der Weise, daß diese aus dem normalen Zahnbogen hinausge-

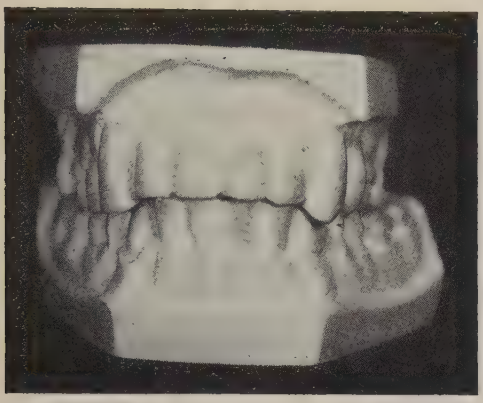

Figur 1

8 54 3 | 35
8 321 | 123

drängt wurden. Verständlich wird daher auch die Lockerung 2. Grades an diesen Zähnen. Der Raum zwischen den Schneidekanten der unteren Frontzähne und dem Zahnfleisch des Oberkiefers betrug in der Schlußbißstellung $^1/_2$ mm, die Prämolaren des Oberkiefers waren in der Schlußbißstellung $1^1/_2$ mm von der Gingiva des Unterkiefers entfernt.

Behandlungsziel: Lösung der Raumfrage für den Zahnersatz; Verteilung des Kaudrucks auf entsprechend große Flächen; Entlastung der während des Abbisses vom Kaudruck getroffenen Eckzähne durch Verteilung der Kaudruckkräfte auf alle künstlichen und leer arbeitenden natürlichen Zähne.

Behandlungsplan: Wir nehmen eine Bißerhöhung vor unter Beibehaltung der Bißart. Durch die Änderung der Bißhöhe werden aber die oberen Eckzähne außer Kontakt gestellt. Um sie zur Leistung von Kauarbeit wieder fähig zu machen, müssen wir an ihnen Manipulationen vornehmen, die nach der Wahl des Zahnersatzes verschieden sein werden. Kommen wir im folgenden bei der Untersuchung des Zahnbestandes und des Halteapparates der für die Verankerung in Frage kommenden Zähne zu dem Ergebnis, daß Brückenersatz anwendbar ist, dann werden wir die Bandstiftkronen auf den oberen Eckzähnen derart einstellen, daß eine über das gewöhnliche Maß hinaus verstärke Rückenplatte nicht erforderlich ist und somit die Zahnreihe ein kosmetisch befriedigendes Aussehen erhält. Dasselbe ist bei Anwendung der gestützten Prothese zu sagen, insofern, als wir unter Hinzunahme der oberen Eckzähne als Stützpfeiler

die natürlichen Zahnkronen opfern und die künstlichen Zahnkronen zweckentsprechend einstellen können. Sind die Bedingungen für den Brückenersatz nicht mehr gegeben, oder scheitert die Anwendung des Brückenersatzes bezw. der gestützten Prothese an der Kostenfrage, dann müssen wir uns überlegen, wie wir die oberen Eckzähne bei Anwendung des Plattenersatzes in Funktion treten lassen können. Dies gelingt uns durch Befestigung von Stiftinlays. Am leichtesten können wir uns in diesem Fall aus der Schlinge ziehen, wenn wir die oberen Eckzähne extrahieren. Eine solche Behandlungsart vereinbart sich aber unter keinen Umständen mit unserem zahnärztlichen Gewissen. Sie ist abzulehnen, da der natürliche Zahn durch einen künstlichen nicht vollwertig ersetzt werden kann.

Behandlungsart: Bei der Wahl des Zahnersatzes ist in erster Linie an Brückenersatz zu denken, gegen dessen Anwendung man aber infolge der parodontitischen Eckzähne Bedenken tragen könnte. Im rechten Unterkiefer jedoch wäre Brückenersatz noch anwendbar mit der Pfeilern $\frac{8\,3\,2}{}|$ eventl. noch $\frac{1}{}|$. Wenn wir also im Oberkiefer aus statischen Gründen vom Brückenersatz absehen, wäre die gestützte Prothese indiziert. Die vorhandenen Zähne jeder Seite werden überkront, miteinander verlötet und an die gegeneinander versteiften Zähne angebrachte Geschiebe dienen der Platte zur Verankerung. Da im Unterkiefer auch die Zähne der linken Seite ersetzt werden müssen, erscheint es mir zweckmäßig, von der Verwendung einer Brücke in der rechten Kieferhälfte Abstand zu nehmen und statt dessen die gestützte Prothese für den Ersatz aller verloren gegangener Zähne anzufertigen. Wie immer findet die Verankerung durch Geschiebe statt, die an den überkronten Pfeilern befestigt werden. Ist aus wirtschaftlichen Gründen ein solcher Ersatz nicht anwendbar, so müssen wir uns des partiellen Plattenersatzes bedienen. Fig. 1 zeigt diese Art der Ausführung. An den oberen Eckzähnen angebrachte Stiftinlays lassen sie wieder in Funktion treten. Es ist folgendermaßen vorgegangen worden: Zur Aufnahme dieser Einlagefüllungen sind $\frac{3|3}{}$ dementsprechend präpariert worden, nachdem die Devitalisation der Pulpen der Eckzähne vorausgenommen worden ist. Nach Erweiterung des Wurzelkanals zur Aufnahme des Verankerungs-

stiftes in der Stärke von 1,5 mm, wurde die labiale Fläche von $\underline{3|3}$ plangeschliffen unter Opferung einer möglichst geringen Menge von Zahnsubstanz. Das Inlay wurde im Munde des Patienten modelliert, nachdem auf der anderen Kieferseite die Bißhöhe durch Einbeißen in Stents festgelegt worden ist. Das eingesetzte Inlays der einen Seite, nehmen wir an, wir haben zuerst das Inlay für $\underline{3|}$ vollkommen fertiggestellt, diente uns zur Bißfixierung während der Zeit, wo wir die Einlagefüllung für $\underline{|3}$ modelliert haben. Erst nachdem beide Inlays einzementiert worden sind, nahmen wir Abdruck für den partiellen Plattenersatz und fertigten ihn gemäß den Forderungen, die an einen Zahnersatz gestellt werden müssen, an.

Fall 2: Ein Fall, wo die Bißerhöhung wieder aus prothetischen Gründen gestellt werden muß. Der Raum für die Unterbringung eines Zahnersatzes ist nicht mehr vorhanden.

Beschreibung: Im vorliegenden Falle haben wir es ebenfalls mit einem durch Karies zerstörten Gebiß zu tun. Das Zahnschema $\frac{8\ 5\ 321\ |\ 1234\ 8}{54321\ |\ 123}$ ergibt Zahl und Stellung der natürlich vorhandenen Zähne. Unter Einwirkung des pathologischen Kaudrucks haben sich die beiden Kiefer soweit genähert, daß für den Ersatz der Seitenzähne der erforderliche Raum fehlt, Die oberen Weisheitszähne sind von der Schleimhaut des Gegenkiefers $^1/_2$ mm entfernt, die unteren Eckzähne haben Kontakt mit der Schleimhaut des Oberkiefers, die Front erscheint herausgedrängt und nimmt die Stellung der gespreizten Finger einer Hand ein.

Behandlungsziel: Lösung der Raumfrage für den Zahnersatz, Verteilung des Kaudrucks auf eine größere Fläche, Entlastung der Frontzähne durch gleichmäßige Verteilung des Kaudrucks auf die leer arbeitenden natürlichen und die zu schaffenden künstlichen Zähne.

Behandlungsplan: Wir müssen eine Bißerhöhung vornehmen. Dadurch aber werden die Frontzähne und die arbeitenden Seitenzähne außer Kontakt gesetzt. Wir müssen jetzt für diese Maßnahmen treffen, damit sie wieder in Funktion treten können. Die Manipulationen an den Schneidezähnen sind nach der Wahl des Zahnersatzes verschieden. Es taucht nämlich

hier die Frage auf, ist es möglich, die Bißerhöhung durchzuführen unter Beibehaltung der Bißart oder kann letztere auch geändert werden. Die Frage ist in dem Sinne zu beantworten, daß bei Brückenersatz, sobald er sich über den ganzen Oberkiefer erstreckt, es nicht notwendig ist, die Bißart zu ändern, da es in unserer Hand liegt, die künstlichen Kronen der anzufertigenden Stiftzähne als Brückenanker soweit nach oral geneigt einzustellen, bis sie mit der Gegenzahnreihe Kontakt halten. Anders dagegen ist es, wenn wir die gestützte Prothese und den partiellen Plattenersatz anwenden. Hier müssen wir aus den oben angeführten Gründen die Bißart ändern, also den Unterkiefer an die labialen Flächen der oberen Front heranführen. Die Maßnahmen, die wir für die bisher in Funktion gestandenen Seitenzähne zu treffen haben, werden von der Wahl des Zahnersatzes nicht beeinflußt; d. h. sie bleiben sich in einem wie dem andern Falle gleich. Die Seitenzähne werden durch Aufbißkronen dem Kaugeschäft wieder zugeführt. Bei diesem Beispiel zur Erleichterang seiner Lösung an Extraktionen zu denken, wäre so unsinnig, daß man hierbei nicht länger zu verweilen braucht.

Behandlungsart: Der Anwendung des Brückenersatzes im Oberkiefer steht nichts im Wege. Anders ist es dagegen im Unterkiefer, da uns hier für den Ersatz der Mahlzähne in Gestalt des Brückenersatzes die Endpfeiler fehlen. Wir sind also im Unterkiefer gezwungen, die gestützte Prothese anzufertigen. Fehlen die finanziellen Mittel, die weder die Anwendung der Brücke im Oberkiefer noch die der gestützten Prothese im Unterkiefer erlauben, dann müssen wir leider zum partiellen Plattenersatz Zuflucht nehmen. Gesetzt den Fall, wir wenden ihn an, dann werden wir folgendermaßen vorgehen: Neben der Bißhöhe ändern wir auch die Bißart. Die gewählte Bißlage wird auf der einen Kieferseite durch Einbeißen in Stents festgehalten, Wir nehmen dann Abdruck für die Aufbißkrone auf den unteren Prämolaren der anderen Seite. Mit den beiden einzementierten Aufbißkronen erfolgt der Abdruck für den partiellen Plattenersatz.

Fall 3: Es liegt ein lückenhaftes Gebiß vor, das des Zahnersatzes bedarf; dieser kann aber infolge Raummangel nicht

untergebracht werden. Eine Bißerhöhung wird aus prothetischen Gründen vorgenommen.

Beschreibung: Aus dem Zahnschema $\frac{8754321 \mid 1234\ 78}{321 \mid 1234}$ ergibt sich Zahl und Stellung der natürlichen Zähne. Das Gebiß steht im Gegensatz zu den vorher beschriebenen Fällen im Kopfbiß. Als Auswirkung des pathologischen Kaudrucks sind hochgradige Abrasionen an den in Kontakt stehenden Frontzähnen wahrzunehmen. Ihre Abnutzung ist so stark, daß ihr Pulpencavum beinahe frei liegt. Man kann eigentlich nur noch von Zahnrudimenten sprechen. Die Folge dieser Abrasionen ist wiederum die, daß sich die beiden Kiefer genähert haben soweit, daß ein Ersatz der unteren Mahlzähne unmöglich geworden ist. Die oberen antagonistenlosen Molaren sind von der Schleimhaut des Unterkiefers 1 mm entfernt.

Behandlungsziel: Lösung der Raumfrage für den unteren Zahnersatz; Entlastung der Frontzähne durch gleichmäßige Verteilung des Kaudrucks auf die leer arbeitenden oberen Seitenzähne und auf die zu schaffenden künstlichen unteren Molaren.

Behandlungsplan: Damit wir einen Ersatz für die unteren Seitenzähne erhalten können, müssen wir den Biß erhöhen. Dadurch aber werden die arbeitenden Frontzähne außer Funktion gesetzt. Wir müssen uns also zuerst mit der Aufgabe beschäftigen die darin besteht, die klaffenden Schneidezähne dem Kaugeschäft wieder zuzuführen. Die Anwendung der Jacketkrone würde uns hierbei die besten Dienste leisten. Unter Erhaltung des Zahnmarks könnten wir durch sie das beste funktionelle und kosmetische Resultat erzielen. Was geschieht aber dann, wenn es uns die finanziellen Mittel des Patienten nicht gestatten, sie in Anwendung zu bringen? Wir müssen dann an einen Ersatz denken, der billiger ist aber funktionell dasselbe wie die Jacketkrone leistet. Das sind die Stiftkronen und Stiftinlays. Mit deren Hilfe gelingt es die Frontzähne wieder in Funktion treten zu lassen.

Behandlungsart: Ein Ersatz für die fehlenden oberen Sechsjahrmolaren ist nicht erforderlich, da sich die Lücken unter dem Wachstumsdruck der oberen Weisheitszähne beinahe geschlossen haben. Für den Ersatz der unteren Mahlzähne kommt nur die gestützte Prothese bezw. der partielle Plattenersatz in Frage,

da die für den Brückenersatz erforderlichen Endpfeiler fehlen. Die gestützte Prothese würde an den mit Geschiebe versehenen überkronten Pfeilern $\frac{32|34}{}$ verankert werden. Den partiellen Plattenersatz wenden wir nur dann an, wenn wir aus finanziellen Gründen dazu gezwungen sind. Nehmen wir an, wir müßten einen Ersatz für die unteren Mahlzähne unter Entstehung möglichst geringer Kosten schaffen. Folgende Behandlungsart ist dann gegeben: Nachdem die Wurzelkanäle für die Aufnahme der den Inlays zur Verankerung dienenden Stifte entsprechend präpariert worden sind, legen wir uns die Bißhöhe durch Einbeißen in Stents fest und nehmen Abdruck für die zu einem Kaupaar gehörigen Einlagefüllungen. Wir behalten die Kopfbißstellung bei. Die gegossenen und eingesetzten Inlays einer Kaueinheit fixieren die Bißhöhe für die Modellation der übrigen Einlagefüllungen. Erst wenn alle Inlays einzementiert worden sind, erfolgt der Abdruck für den unteren partiellen Plattenersatz.

Bisher haben wir an drei Beispielen die möglichen Durchführungen von Bißänderungen betrachtet, wobei die Indikation aus prothetischen Gründen infolge Raummangel gestellt werden mußte. Jetzt besprechen wir die Durchführung der Bißänderung an einem Fall, wo die Indikation hierfür deshalb gegeben war, weil ein angefertigter Zahnersatz infolge der perversen Stellung der natürlichen Zähne in kaufunktionell idealem Sinne nicht ausgewertet werden konnte. Der Raum für die Unterbringung eines Ersatzes ist hier im Gegensatz zu den vorigen Fällen gegeben, aber natürliche Zähne stören die hemmungslosen Ausführungen von Artikulationsbewegungen. Wir wollen noch einmal das im ersten Abschnitt bezüglich der Therapie solcher Beispiele Gesagte kurz zusammen fassen.

Die Wiederherstellung der Funktionstüchtigkeit dieser Gebisse kann erreicht werden

a) unter Beibehaltung der vorliegenden Bißhöhe und Schaffung einer einheitlichen Kauebene,
b) unter Änderung der Bißhöhe und Herstellung einer einheitlichen Okklusionsebene.

Dies sind also die Richtlinien, nach denen wir unsere Behandlung einstellen müssen. Ob wir nun die Bißhöhe beibe-

halten oder durch Änderung derselben eine einheitliche Kauebene erzielen wollen, wird im wesentlichen von der Wahl des Zahnersatzes abhängen. Bei Brückenersatz, sobald alle natürlichen Zähne als Brückenpfeiler einbezogen sind, werden wir in den meisten Fällen die Bißerhöhung vorziehen, da wir die künstlichen Kronen bis zur Kontaktstellung mit der Gegenzahnreihe nach oral geneigt einstellen können. Die die Artikulationsbewegungen störenden Zähne brauchten dann nicht so stark gekürzt zu werden, wie es bei Beibehaltung der bestehenden Bißhöhe der Fall sein müßte. Bei Plattenersatz dagegen werden wir die vorliegende Bißhöhe wahren, um den sonst erforderlichen prothetischen Maßnahmen, welche die Frontzähne betreffen, aus dem Wege zu gehen. Durch starke Kürzung der Seitenzähne müßten wir eine einheitliche Kauebene zu erhalten suchen.

Wir werden jetzt an dem **Fall 4**: der in Fig. 2 und Fig. 3 wiedergegeben ist, die verschiedenen Möglichkeiten der Wiederherstellung der Funktionstüchtigkeit dieses Gebisses betrachten.

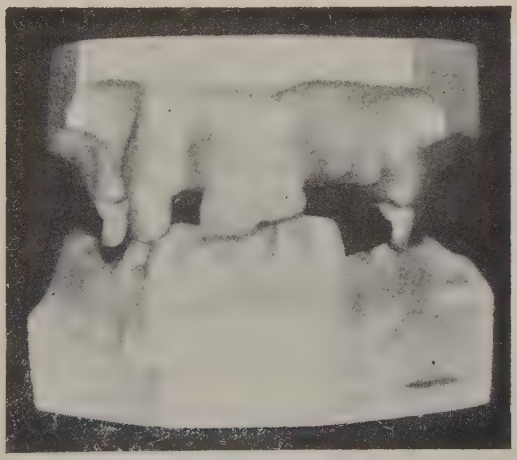

Fig. 2

Beschreibung: Wir haben es mit einem lückenhaften Gebiß zu tun. Aus dem Zahnschema $\frac{5\ 3\ 1\ |\ 1\ 5}{\sqrt{}8\sqrt{}7\sqrt{}6\sqrt{}5\,4\,3\,2\,1\ |\ 1\,2\,3\sqrt{}4\sqrt{}5\sqrt{}6\sqrt{}8}$ ergibt sich Zahl und Stellung der natürlichen Zähne. Pathologische Bißverhältnisse liegen nur im Bereich der Seitenzähne vor, welche durch die mit ihren Alveolen gesenkten zweiten oberen Prämolaren hervorgerufen sind. $\underline{|5}$ beißt auf den Wurzelrest von $\overline{|5}$, $\underline{5|}$ ist vom Alveolarkamm des Unterkiefers 1 mm entfernt.

Behandlungsziel: Schaffung einer geraden Okklusionsebene.

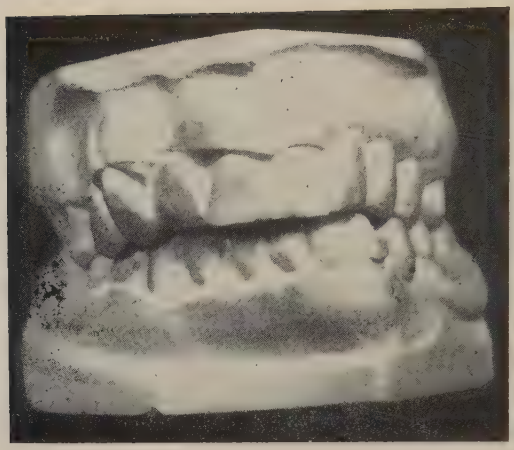

Fig. 3

Behandlungsplan: Bei Anwendung des Brückenersatzes werden wir eine Bißerhöhung herbeiführen, damit die zweiten oberen Prämolaren nicht zu stark gekürzt zu werden brauchen. Durch Einwärtsneigung der künstlichen Kronen der oberen Schneidezähne erzielen wir Kontakt mit der Gegenzahnreihe. Tritt Plattenersatz in Anwendung, dann behalten wir die Bißhöhe bei, damit wir nicht gezwungen werden $\frac{31|1}{}$ derartig prothetisch umzuformen, daß sie wieder in Funktion treten können. Dafür aber müssen $\frac{5|5}{}$ äußerst stark gekürzt werden, um die einheitliche Okklusionsebene erhalten zu können.

Behandlungsart: Im Oberkiefer wäre der Brückenersatz zu verantworten mit den Pfeilern $\frac{531|15}{}$. Wir würden also den Biß erhöhen und die zweiten oberen Prämolaren in erforderlichem Maße kürzen. Wenn aus wirtschaftlichen Gründen ein solcher Ersatz nicht in Betracht kommt, fällt auch die gestützte Prothese weg, sodaß der partielle Plattenersatz indiziert sein würde. Die Bißhöhe behalten wir dann bei und versehen die sehr stark gekürzten $\frac{5|5}{}$ mit sogen. Anschlagkronen, damit wir sie als Klammerzähne benutzen können. Fehlen auch zur Anfertigung dieser Kronen die nötigen pekuniären Mittel, dann bleibt nichts anderes übrig, als die zweiten oberen Prämolaren unter gleichzeitiger Resektion eines Teiles des Alveolarfortsatzes, zu extrahieren, um mehr Raum für die Unterbringung der oberen und unteren Prothese zu erhalten. Im Unterkiefer kommt infolge Fehlens tragfähiger Wurzeln nur die gestützte Prothese in Frage, deren Geschiebe an den überkronten $\frac{|32}{}$ und $\frac{34|}{}$ angelötet sind. Die Wurzeln werden natürlich entfernt

bei gleichzeitiger Resektion des Alveolarkammes aus vorher erwähnten Grunde. Wirtschaftliche Not zwingt zur Anfertigung eines partiellen Plattenersatzes mit $\underline{4}\,|\,\underline{|3}$ als Klammerzähne.

Zum Schluß besprechen wir nun die Fälle, wo die Bißänderung aus prophylaktischen Gründen erfolgt. Wir müssen hierbei sowohl lückenhafte Gebisse als auch vollkommen bezahnte Kiefer im Auge haben, denen gemeinsam ist, daß ihre pathologischen Bißverhältnisse Gewebsschädigungen auslösen.

Das Vorhandensein der geschlossenenen Front in den vorliegenden Beispielen, die in Fig. 4 und 6 wiedergegeben sind, bringt uns unwillkürlich auf den Gedanken, neben der Bißhöhe auch die Bißart zu ändern. Wir haben schon weiter oben festgestellt, daß man in lückenhaften Gebissen in speziellen Fällen eigentlich nicht von einer Änderung der Bißart sprechen kann. Wenn wir aber in einem lückenlosen Gebiß den Unterkiefer nach vorn nehmen, so ist das unter allen Umständen eine Änderung der Bißart, da es falsch wäre anzunehmen, daß der Unterkiefer sich mit einem Kieferköpfchen unter der Kaudruckwirkung nach dorsal bewegt hat. Die im vorigen Abschnitt getroffene Einteilung in Gebisse mit und ohne Seitenzähne ist deshalb erfolgt, um festzustellen, daß man in ersteren Fällen die Bißart ändern kann, in letzteren dies ein grober Fehler ist. Zu den Gebissen mit Seitenzähnen sind nun auch die vollbezahnten Kiefer zu rechnen. Durch zweckmäßig angefertigte Aufbißkronen gelingt es verhältnismäßig leicht, den Kieferbewegungen erst zwangsläufig eine bestimmte Richtung vorzuschreiben, bis sich das Kiefergelenk so umgeformt hat, wie es die gewählte Bißart erfordert.

Wir besprechen zunächst die möglichen Durchführungen einer Bißänderung an einem lückenhaften Gebiß, wofür die Indikation in der Hauptsache aus prophylaktischen Gründen erfolgte.

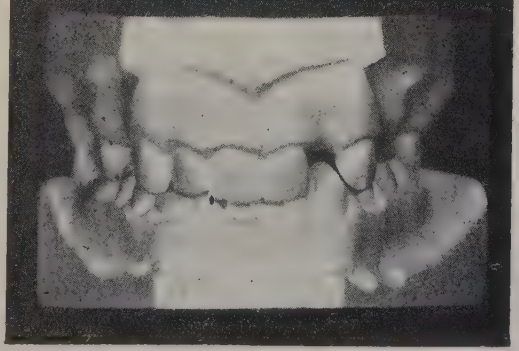

Fig. 4

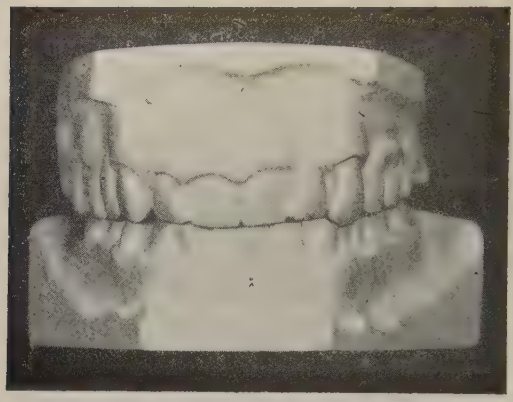

Fig. 5

Fall 5:

Das Anfangsmodell sehen wir in Fig. 4, das Schlußmodell in Fig. 5 wiedergegeben. **Beschreibung:** Das Zahnschema ergibt folgendes:

$$\frac{7\ 5\ 321\ |\ 1\ 3\ \ 78}{654321\ |\ 123456}$$

Wir haben es also mit mit einem lückenhaften Gebiß zu tun in der Weise, daß im Oberkiefer $\underline{|\ 2\ 456}$ und auf der anderen Seite $\underline{6\ 4|}$ nicht vorhanden sind. Im Oberkiefer fehlen beiderseitig die zweiten und dritten Milchzähne. Es besteht in der Schlußbißstellung ein Überbiß der oberen Front in einer Stärke von 6 mm. Die unteren Schneidezähne weisen dadurch Schliffacetten auf der labialen Seite auf, sind parodontitisch erkrankt und zeigen eine Lockerung ersten Grades. Fixiert ist der Biß nur allein durch $\underline{5}|$ und in ganz geringem Maße durch $|\underline{7}$. Die Enstehung des tiefen Bisses ist darauf zurückzuführen, daß der einzig eine Kaufläche tragende Antagonisten-Prämolar durch die große Mehrbelastung infolge Auslösung von Druckatrophien in den Kiefer hineingetrieben wurde, und der Unterkiefer nach dorsal verschoben worden ist. Dadurch ist vielleicht der schon vorher vorhandene stärkere Überbiß verschlimmert worden.

Behandlungsziel: Zwecks Aufhebung des anormalen Überbisses werden wir den Biß erhöhen. Damit aber sind alle bisher arbeitenden natürlichen Zähne außer Kontakt gesetzt. Die Maßnahmen, die wir bezüglich der Kontaktstellung der oberen Frontzähne mit der Gegenzahnreihe treffen, sind von der Wahl des Zahnersatzes abhängig. Tritt Brückenersatz in Anwendung, so können wir die bestehende Bißart beibehalten. Durch orale Kippung der künstlichen oberen Schneidezahnkronen gelingt es, sie mit den unteren Frontzähnen in Berührung zu bringen. Bei Plattenersatz dagegen werden wir zweckmäßig die Bißart ändern.

Wir können es in diesem Falle tun, da ein Gebiß mit Seitenzähnen vorliegt.

Behandlungsart: Stets legen wir uns zuerst die Frage vor, ist die Anwendung des Brückenersatzes noch möglich? Dies steht im vorliegenden Fall außer Zweifel, da die Pfeiler günstig verteilt sind. Im Oberkiefer käme eine totale Brücke in Anwendung von $\frac{7}{}+\frac{8}{}$. Ist dieser Ersatz aus wirtschaftlichen Gründen nicht durchführbar, so kommt damit auch die gestützte Prothese in Fortfall, sodaß jetzt der partielle Plattenersatz allein anzufertigen wäre. In Figur 5 sehen wir die praktische Lösung des vorliegenden Falles mit Hilfe des partiellen Plattenersatzes. Es ist folgendermaßen vorgegangen worden: $\frac{5|3}{}$ wurden zur Aufnahme von Aufbißkronen dementsprechend präpariert. Durch Einbeißen in Stent legten wir auf der linken Gebißseite Bißhöhe und Bißart fest. Darauf erfolgte der Abdruck für die Aufbißkrone auf den rechten oberen zweiten Prämolaren. Diese eingesetzte Krone fixierte nun die Bißlage auf der rechten Seite. Wir nahmen jetzt Abdruck für die Eckzahnkrone. Nachdem beide einzementiert worden sind, erfolgte der Abdruck für den partiellen Plattenersatz.

Zum Schluß besprechen wir einen Fall 6, wo wir die Bißerhöhung ebenfalls aus prophylaktischen Gründen vornehmen. Hier handelt es sich im Gegensatz zu dem vorher beschriebenen Beispiel um ein lückenloses Gebiß, bei dem es infolge pathologischer Bißverhältnisse zu Gewebsschädigungen gekommen ist. Fig. 6 und Fig. 7 zeigen Anfangs- und Schlußmodell.

Beschreibung: Es handelt sich also hier um einen vollkommen bezahnten Ober- u. Unterkiefer. Die oberen Schneidezähne verdecken die unteren in ihrer ganzen Ausdehnung und graben sich mit ihren Schneidekanten in die Gingiva des Unter-

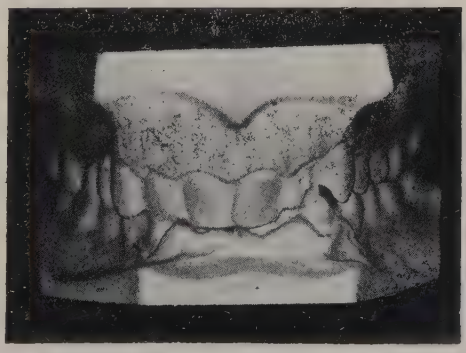

Fig. 6

Fig. 7

kiefers und die unte
renFrontzähnewieder
um in die des Ober
kiefers ein. Es ist als
vollständiger Deck
biß vorhanden. Di
unteren, mittleren un
seitlichen Schneide
zähne weisen Paro
dontitis mit mittlere
Taschentiefe auf un
zeigen eine Lockerun
zweiten Grades. Di
Molaren und Prämo
laren erscheinen bi
zur normalen Okklu
sionsebene durchge
brochen u. sind wede
gelockert, noch kariös, noch weisen sie pathologische Veränd
rungen auf. Die Entwickelung eines derartigen Falles wäre au
starke Größendifferenz der beiden Kiefer zurückzuführen. Kur
zusammengefaßt können wir folgende Diagnose stellen; Deck
biß im Bereiche der Front, Parodontitis $\frac{21 \mid 12}{}$, Lockerung zweite
Grades an diesen Zähnen.

Behandlungsziel: Aufhebung des Deckbisses und der da
durch hervorgerufenen pathologischen Prozesse.

Behandlungsplan: Zur Beseitigung des Deckbisses müsse
wir den Biß erhöhen. Dadurch klaffen aber die beiden Zahn-
reihen. Wir sind gezwungen sie wieder in Kontakt zu bringen.
Die in diesem Sinne zu treffenden Maßnahmen sind für die
Seiten- und Frontzähne verschieden. Bei letzteren werden sie
sich nach der einzuschlagenden Behandlungsart richten. Die
prothetische Versorgung der Seitenzähne wird von ihr nicht be-
einflußt d. h. sie bleibt sich immer die gleiche, Durch Aufbiß-
kronen werden sie wieder in Funktion gesetzt. Die Behandlung
der Frontzähne richtet sich nach unserem Entschluß die Bißart
zu ändern oder sie beizubehalten. Im letzteren Fall sind totale

Brücken im Oberkiefer und Unterkiefel indiziert, im ersteren Aufbißkronen auf sämtliche Mahlzähne.

Behandlungsart: Da es sich um ein vollbezahntes Gebiß handelt, fallen alle Methoden im Sinne des Zahnersatzes weg. Das Vorhandensein geschlossener Zahnreihen schreckt uns von der Anfertigung totaler Brücken im Ober- und Unterkiefer ab, weil wir uns nicht dazu entschließen können, alle Zähne zu überkronen. Deshalb wollen wir in diesem Fall die Bißart ändern, also den Unterkiefer nach vorn an die labialen Flächen der oberen Schneidezähne bringen, damit wenigstens obere und untere Front von unseren prothetischen Maßnahmen verschont bleiben können. Bißart und Bißhöhe kann nun fixiert werden, entweder durch Inlays oder durch Hülsenkronen, mit denen alle Seitenzähne versehen werden müßten. Eine Indikation von Einlagefüllungen wird aus statischen Gründen in Frage gestellt, da eine genügende Verankerung kaum ohne Devitalisation der Pulpen zu erzielen wäre. Im vorliegenden Falle erscheint eine Überkronung aller Seitenzähne angezeigt, wie sie in Fig. 7 praktisch durchgeführt ist. Die Kronen sind der besseren Abstützung wegen zusammengelötet.

Wenn ich immer wieder den Unterschied zwischen idealem Zahnersatz und solchem, der den Bedürfnissen gerade Rechnung trägt, gemacht habe, so geschah es im Hinblick auf die große wirtschaftliche Notlage unserer Zeit. Die Mehrzahl der Patienten wird durch Krankenkassen versorgt. Es ist selbstverständlich, daß diese ihren Schützlingen nicht den größte Kosten verursachenden Zahnersatz bewilligen können. Andererseits darf das Sparsystem der betreffenden Anstalten nicht soweit gehen, daß sie grundsätzlich jeglichen Zahnersatz aus Edelmetall ablehnen. Bei schwierigen Bißverhältnissen in besonders begründeten Fällen müssen sie solchen gewähren, wenn sie ihrer sozialen Aufgabe Rechnung tragen wollen.

Meinem hochverehrten Lehrer, Herrn Prof. Dr. Greve spreche ich für Überlassung dieses Themas, für die freundliche Unterstützung bei der Anfertigung dieser Schrift sowie für die Übernahme des Referates meinen ergebensten Dank aus.

Literaturverzeichnis.

Andrien, zitiert nach Freyberg.

Freyberg, Eberhard, Frhr. v. Die Bißerhöhung — ihre Indikation in der Prothetik und Orthopädie (Inaugural-Dissertation, München 1924).

Gottlieb, Schmutzpyorrhoe.

Greve, Histologische Untersuchungen zur Frage der Schädigung des Paradontiums durch Kronenringe. (D. M. f. Z. 1926 Seite 791).

Häupl, Über traumatisch verursachte Gewebeveränderungen im Paradentium Z. f. St. 27.

Kantorowicz, Klinische Zahnheilkunde.

Körbitz, zitiert nach Kantorowicz.

Meyer, Unmittelbare Schädigungen des Kieferknochens bei tiefem Biß (ein Beitrag zur Erkenntnis der histologischen Vorgänge nach Befunden am Hunde) Z. f. St. 27.

Port-Euler, Lehrbuch der Zahnheilkunde.

Schroeder, Über die Aufgaben der zahnärztlichen Prothetik und die Versuche zu ihrer Lösung.

Sternfeld, zitiert nach Freyberg.

Schwarz, Über den tiefen Biß und seine Verhütung. Z. f. St. 29.

Lebenslauf.

Ich wurde am 21. Mai 1907 zu Groß-Kunzendorf, Kreis Neiſſe als Sohn des Dentiſten Joſef Aſcher und ſeiner Gemahlin Maria, geb. Schmidt geboren. Nach 4-jähriger Volksſchulbildung beſuchte ich das Realgymnaſium in Neiſſe bis Michaelis 24 und erhielt in Lüben i. Schleſ. Oſtern 26 das Reifezeugnis. Anfang Mai 26 wurde ich in der Medizinischen Fakultät der hieſigen Friedrich-Wilhelms-Univerſität immatrikuliert, ſtudierte bis zur zahnärztlichen Vorprüfung an den Univerſitäten Breslau, Innsbruck, Greifswald, woſelbſt ich das Phyſikum Oſtern 28 beſtand. Meine kliniſche Ausbildungszeit ſetzt ſich aus einem Semeſter in Greifswald und 2 Semeſtern in Breslau zuſammen. Im Dezember 29 legte ich an der hieſigen Univerſität das zahnärztliche Staatsexamen ab. Ich bin römiſch-katholiſcher Konfeſſion und beſitze die Preußiſche Staatsangehörigkeit.

Felix Aſcher,
Zahnarzt.

Buchdruckerei OTTO MUSIL, Königszelt i. Schl.